Univ. Exchange SEP 10 1926

AUS DEM PATHOLOGISCH-ANATOMISCHEN INSTITUT DER UNIVERSITÄT ZÜRICH

Lane Medical Library

ÜBER EIN FIBRO-EPITHELIALES, TRAUBIGES PAPILLOM DES OVARIUM UND SEINE BEZIEHUNGEN ZU KEIMEPITHELCYSTEN.

INAUGURAL-DISSERTATION

ZUR

ERLANGUNG DER DOKTORWÜRDE

DER

HOHEN MEDIZINISCHEN FAKULTÄT DER UNIVERSITÄT ZÜRICH

VORGELEGT VON

TRAUGOTT BETSCHMANN,

PRAKT. ARZT

VON FLAWIL, KT. ST. GALLEN

GENEHMIGT AUF ANTRAG DES HERRN PROF. DR. P. ERNST

POLYGRAPHISCHES INSTITUT, A.-G., ZÜRICH

1902

AUS DEM PATHOLOGISCH-ANATOMISCHEN INSTITUT DER UNIVERSITÄT ZÜRICH

ÜBER EIN FIBRO-EPITHELIALES, TRAUBIGES PAPILLOM DES OVARIUM

UND SEINE BEZIEHUNGEN ZU KEIMEPITHELCYSTEN

INAUGURAL-DISSERTATION

ZUR

ERLANGUNG DER DOKTORWÜRDE

DER

HOHEN MEDIZINISCHEN FAKULTÄT DER UNIVERSITÄT ZÜRICH

VORGELEGT VON

TRAUGOTT BETSCHMANN,

PRAKT. ARZT

VON FLAWIL, KT. ST. GALLEN

GENEHMIGT AUF ANTRAG DES HERRN PROF. DR. P. ERNST

POLYGRAPHISCHES INSTITUT, A.-G., ZÜRICH

1902


Digitized by the Internet Archive
in 2026

https://archive.org/details/ubereinfibroepit0000trau_i6j0

Einleitung.

Durch Operation wurde an der Frauenklinik in Zürich Ende August 1900 ein Tumor ovarii gewonnen, der durch seinen makroskopischen Bau grosses Aufsehen erregte. Erheblich gesteigert wurde dieses Interesse noch durch die mikroskopische Untersuchung, was die Veranlassung gab, den Fall einer eingehenderen Betrachtung zu würdigen.

Wohl kaum ein anderes Organ am menschlichen Körper bildet eine solche Mannigfaltigkeit von Neubildungen der einfachsten bis zu den kompliziertesten Formen und Mischarten als das Ovarium. Daher ist es denn auch leicht zu begreifen, dass die Litteratur hierüber eine ganz ansehnliche ist. Dennoch ist es mir nicht gelungen einen gleichen Fall zu finden, wie der vorliegende; und wenn derselbe auch nicht zu einer endgültigen und sichern Erklärung des eigenartigen Baues führt, so glaube ich doch in ihm dasjenige Material zu finden, das einen Beitrag liefert zu der einen Auffassung der Entstehungsarten über „kombinierte Oberflächenpapillome", wie sie in der neuesten Litteratur von Martin hervorgehoben wurde. In dem erwähnten Handbuch der weiblichen Adnexorgane heisst es: „Bei den kombinierten Oberflächenpapillomen sind zwei Entstehungsarten zu denken, entweder die papillären Wucherungen bilden sich ebenfalls direkt auf der Oberfläche der Cyste, oder sie sind ursprünglich intracystische, die durch Bersten der Cyste auf die Tumoroberfläche gelangt sind." Für diese letztere Theorie glaube ich im Vorliegenden ein Beispiel zu finden.

Ich werde im Folgenden zunächst, nach Anführung der Krankengeschichte, des status praesens und des Operationsganges, eine möglichst genaue Beschreibung der Geschwulst makroskopisch bringen.

Im zweiten Teil meiner Arbeit soll das histologische Verhalten eingehend dargethan werden, dem in dritter Linie sich histogenetische Schlussfolgerungen anschliessen, die sich aus meinen Beobachtungen ergeben unter spezieller Berücksichtigung der einschlägigen Litteratur.

Erster Teil.

Dem Journal der Züricher Frauenklinik entnehme ich Folgendes:

A. Anamnese.

„Fräulein O., 21 Jahre alt, will bis zum Frühjahr 1900 stets gesund gewesen sein, abgesehen von einer leichten Empfindlichkeit in abdomine.

Von Kinderkrankheiten machte Patientin die Masern durch. Mit 12 Jahren wurde sie menstruiert, regelmässig, vierwöchentlich, stets mit starken Krämpfen, welche einen Tag vor den Menses begannen und mit Eintritt derselben aufhörten. Die Menstruation war nie profus. Während eines einjährigen Aufenthaltes in Berlin war die Menstruation schmerzfrei.

Im Oktober 1899 litt Patientin längere Zeit an hartnäckiger Obstipation; der Leib wurde dabei bedeutend grösser, sank aber wieder auf den normalen Umfang zurück, wenn tüchtig abgeführt worden war. Während der Obstipation zeigten sich periodisch-krampfartige Schmerzen, die jedoch mit der Menstruation nicht in Zusammenhang standen; ebenso traten grössere Schmerzen auf bei der Defaecation.

Im Frühjahr 1900 konsultierte Patientin ihres Leidens wegen eine Züricher Aerztin, welche nebst der Obstipation eine leichte Bauchfellentzündung mit Flüssigkeitsansammlung im Leibe konstatierte. Zugleich ist Patientin auf die eventuelle Notwendigkeit einer Operation aufmerksam gemacht worden.

Nach einiger Zeit, jeweils etwa 8 Tage vor der Menstruation stellten sich wieder neue Beschwerden ein: es entstehen Schmerzen in abdomine und der Leibesumfang nimmt beträchtlich zu, der dann wieder etwas zurückgeht. Seit etwa fünf Wochen aber, also seit Mitte Juli 1900, behielt der Leib seinen jetzigen Umfang bei, trotz einer vierwöchentlichen Erholungskur in Seewies, die nur einen günstigen Einfluss hatte auf das Allgemeinbefinden der Patientin. Ein vor 8 Tagen konsultierter Arzt riet dringend zur Konsultation eines Spezialisten, der die Patientin sofort in die kantonale Frauenklinik sandte. Die letzte Menstruation war in der ersten Woche Juli 1900, also vor gut sechs Wochen.“

B. Status praesens.

„Mittelgrosse Person, zartgebaut, in herabgesetztem Ernährungszustand, mit bedeutender Abmagerung, nicht auffallend anämisch. Skleren rein, Zunge feucht, wenig belegt, Sensorium frei.

Puls und Temperatur normal.

Untere Thoraxappertur durch die grosse Ausdehnung des Abdomens erweitert, die Thoraxorgane sind etwas nach oben verschoben, rechte Lungengrenze ist an der fünften Rippe.

Lungen und Herz zeigen keine Abnormitäten.

Das Abdomen ist hochgradig, spindelförmig aufgetrieben, prall gespannt, Nabel ganz verstrichen; Distanz zwischen Nabel und processus ensiformis beträgt etwa 25 Centimeter. Die Perkussion ergiebt in den Seitenpartien absolute Dämpfung, nur um den Nabel und oberhalb desselben ist eine kreisförmige, tympanitisch-klingende Zone. Diese tympanitische Zone ist verschiebbar bei Seitenlage der Patientin. Abnorme Resistenzen sind nicht fühlbar.

Die Lage des Uterus und der Adnexa kann nicht bestimmt werden, weil bimanuelle Untersuchung auch jetzt unmöglich, wegen der starken Spannungsverhältnisse.

Es wird nun die Wahrscheinlichkeitsdiagnose gestellt auf:

Tuberculosis peritonei.

Am 22. August misslingt ein Versuch der punctio abdominis in Bromaethylnarkose, weshalb auf übermorgen, den 24. August 1900, die Probelaparotomie beschlossen wird.“

C. Operationsgang.

„Zuerst wird ein kurzer Probelaparotomieschnitt gemacht in der Mitte zwischen Nabel und Symphyse, und hierbei eine über acht Liter betragende Menge klarer, gelblicher Ascitesflüssigkeit entleert. Der explorierende Finger fühlt zuerst eine granulöse Beschaffenheit der Serosa einzelner Bauchorgane, weshalb man einen Augenblick an Tuberculosis denkt, dann aber stösst man auf eine tellerförmige, über dem Beckeneingang ausgebreitete, blasenmohlenähnliche Geschwulst, von sehr lockerem Bau, losem Zusammenhang. Das anliegende parietale Peritoneum sowohl wie die Serosa der angrenzenden Dünndarmschlingen ist entzündlich gereizt, hyperämisch, fein granulös; Adhärenz zwischen den Tumormassen und der Serosa besteht nicht. Die Tumormasse hat die Därme gleichmässig nach oben zurückgedrängt und sich über den Beckeneingang auf die Darmbeine gelegt. Sie lag zum grössten Teil auf der hinteren Bauchwand bis wenige Centimeter über das Promontorium. Vorn war nur die Blase überdeckt; an der Bauchwand stieg sie hier nicht hinauf. Sie bildete nicht einen kugeligen Tumor, sondern besass Tellerform, doch so, dass der Boden des Tellers bei Weitem die grösste Dicke (wohl 10 Centimeter) zeigte, während die Ränder, allmählig dünner werdend, ausliefen. Die ganze Tumormasse lag dem Untergrund nur sehr lose auf und mag vor der Entleerung der Ascitesflüssigkeit zum Teil wohl flottiert haben.

Wo die Neubildung den Därmen anlag, zeigten diese das Aussehen einer granulierenden Fläche, welche nach Herausnahme der Neubildung ziemlich lebhaft blutete. Da eine festere Verklebung nicht bestand, so ist wohl anzunehmen, dass zahlreiche, feinste Gefässchen die Trauben der Tumormassen mit der Serosa der Därme verbanden. Wo die Blutung eine genauere Besichtigung der Serosa der anliegenden Därme erlaubte, sah man dicht aneinanderliegende,

hirsekorngrosse, hyaline Knötchen auf ihr. Trotz grosser Sorgfalt rissen zahlreiche nuss- bis mannsfaustgrosse Tumormassen beim Herausheben ab. Es gelang dem Operateur leicht mit der flachen Hand unter die Geschwulstmasse herunter zu greifen und dort einen soliden Stiel zu finden.

Dieser Stiel bestand aus dem ligamentum latum und dem stark in die Länge gezogenen, weiss gefärbten Ovarium. Von ihm strahlte die Tumormasse aus.

Nach Abbindung und Abschneiden des Stieles linker Seite ergab sich erst, dass blos die Hälfte der Tumormasse von diesem Stiele abging, die andere Hälfte entsprang in ganz ähnlicher Weise vom andern Eierstocke.

Es wird nun der Stiel dieser Tumoren sammt der geschwellten Tube durch Kettennähte abgebunden und überdies durch zirkuläre Ligaturen gesichert. Der rechte Stumpf wird ausserdem mit dem Paquelin etwas verschorft. Im linken Stumpfe musste ein zurückgebliebener, ziemlich stark blutender Ovarialrest nachträglich reseciert und ligiert werden. Die parenchymatöse Blutung aus den den Tumoren anliegenden Dünndarmschlingen ist eine mässige. Die Serosa dieser Darmschlingen ist in eine hochrote Granulosa umgewandelt.

Der Uterus liegt in gestreckter Retroversionsstellung im Grunde des kleinen Beckens.

Am 21. September wird Patientin entlassen.“

Makroskopischer Befund.

Das Präparat, welches mit Formalin konserviert und in Spiritus nachgehärtet wurde und mir von der Frauenklinik zur Verfügung gestellt, besteht aus: den beiden Ovarien, einer vollständigen und einer halben Tube, nebst zahlreichen papillären Wucherungen, teils rosafarben, teils grauweiss aussehend.

Die Tumormasse wiegt jetzt nach längerem Liegen in 70% Alkohol 402 Gramm und setzt sich zusammen aus 47 einzelnen, traubenförmigen, wallnuss- bis mannsfaustgrossen Bestandteilen. Die genauere äussere Untersuchung ergiebt folgende bemerkenswerte Eigentümlichkeiten:

Die papillären Wucherungen auf der Oberfläche des linken Ovarium erscheinen teils weisslich grau, teils rostfarben glänzend, meistens kolbig aufgetrieben, in grösseren oder kleineren Abteilungen dicht zusammengedrängt, so dass das Ganze den Eindruck von eng ineinander gepressten Traubenbeeren macht. Die einzelne Beere ist hirsekorn- bis erbsengross, für die tastende Fingerspitze weich bis hart, von glatter Oberfläche. Auf dem Durchschnitte einer solchen Beere sieht man einen derbfaserigen Bau von bindegewebiger Struktur, in deren Mitte ein haarfeines, eben noch wahrnehmbares rotes Stämmchen verläuft, das durch die mikroskopische Untersuchung sich deutlich als ein Gefäss erweist. Diese unzähligen Beeren gruppieren sich baumförmig zu einzelnen Abteilungen, von denen die einen wallnussgross sind, die andern aber bis Hühnerei-, ja selbst Mannsfaustgrösse erreichen. Zwischen diesen einzelnen Gruppen von papillären Wucherungen befinden sich tiefere Spalten und Zerklüftungen. Aus diesen Spalträumen hervorsprossend erscheinen an einigen Stellen dunkelrote, sammet-

artige, weich anzufühlende jüngste dendritische Zöttchenbildungen, welche gegen ihre Umgebung um so schärfer abstechen, als letztere oft fast weiss gefärbt erscheint und sich aus offenbar verschiedenartig älteren, papillären Vegetationen von sehr wechselnder Grösse der Endpapillen zusammengesetzt ergiebt, welche häufig Senfkorn-, an mehreren Stellen Preiselbeergrösse besitzen. Zieht man diese emporgewucherten Papillombäumchen auseinander, so sieht man, dass die Meisten dem Ovarium mit einem Stiel aufsitzen, der bald zwirnfadendünn, in der Regel jedoch breit, mehr lamellös ist, oft die Dicke eines Gänsekiels erreicht. Andere Gruppen von diesen papillären Neubildungen dagegen sind stiellos, sitzen fest auf. Die Stiele verzweigen sich nach der Peripherie hin wieder mannigfach, so dass sekundäre Abzweigungen entstehen. Der Hauptstiel ist weissglänzend, von derbfaseriger Struktur und misst in der Länge 1,5 bis 7 und 9 Centimeter. Auf dem Längsschnitt zeigt ein solcher Stiel ein Gefäss mit geronnenem Blut. Die Lumina dieser Gefässe variieren von kaum sichtbarer Grösse bis zu der einer mittleren Arterie, sind glattwandig. Zu beiden Seiten werden sie begleitet von einem grobfaserigen, bindegewebigen Stroma, das am Grunde eines solchen Stieles wohl über 7 Millimeter misst in seiner Breite und peripherwärts in eine dünne Lamelle endigt.

Das linke Ovarium ist 2,5 Centimeter lang, 1,7 Centimeter breit und 1,3 Centimeter dick, von normaler Konsistenz, glatt mit Ausnahme jener Stellen, wo die Stiele der Papillombäumchen abgehen, bietet auf dem Querschnitte nichts Abnormes, ausser einigen kaum wahrnehmbaren Lücken nebst einem kleinerbsengrossen Hohlraum von runder Begrenzung, dessen Lumen zum Teil ausgefüllt wird von einer weisslichgrauen, homogen aussehenden Substanz. Wie die mikroskopische Untersuchung erklärend zeigt, handelt es sich hier um einen erweiterten Graaf'schen Follikel mit retrahiertem Liquor. Daneben sind noch einige Corpora fibrosa wahrnehmbar, die durch die Einschnürungen deutlich als solche erkannt werden. Das Organ ist nur an einer, nach unten gerichteten kleinen Fläche sichtbar, da es nach den andern Seiten hin von papillären Neubildungen konzentrisch überwuchert wird. Von den oben beschriebenen Papillombäumchen finden sich an diesem Ovarium zwanzig an der Zahl.

Isoliert von dieser linksseitigen Tumormasse ist das beinahe 2 Centimeter lange Stück Tube beigegeben und zwar deren abdominales Ende, das am deutlich erhaltenen Fimbrinkranze leicht erkennbar ist. Es zeigt sich an demselben nichts Abnormes.

Das rechtsseitige Ovarium misst in seiner Länge 3,1, in seiner grössten Breite 2.2 Centimeter und ist 1,2 Centimeter dick, von teils weissgrauem, teils rostfarbenem Aussehen, normaler Konsistenz. Auf dem Querschnitt sind die Lücken etwas zahlreicher wie links, erweisen sich ebenfalls als erweiterte Graaf'sche Follikel; sonst nichts Abnormes. Aus der deutlich abgegrenzten tunica albuginea erheben sich die teils fadenförmigen, teils breiten lamellösen Bindegewebsstiele, die sich wiederum nach der Peripherie verjüngen und solche baumförmige Gruppen bilden, wie sie bereits oben beim linksseitigen Ovarium beschrieben wurden. Diese papillären Tumormassen besetzen auch hier fast die ganze Oberfläche des Organs mit Ausnahme der untern Seite wieder, und bieten in Bezug auf Zahl und Grösse ebenso viele Variationen wie linkerseits. Hinsichtlich der Konsistenz und des Baues finden keine Abweichungen von dem vorhin beschriebenen Organ statt. Nur darin dürfte ein Unterschied zu erwähnen sein, dass die einzelnen Beeren ein mehr rostfarbenes Aussehen haben. An der oberen Fläche des Ovariums hängt mittelst des ligamentum latum, das sich zwischen die Tumormassen hinein erstreckt und diese so in eine vordere und eine hintere Abteilung trennt, die vollständige Tube in Zusammenhang. Sie misst in ihrer Länge 4,4 Centimeter, ist 1.3 Centimeter breit und 0.8 Centimeter dick; hat nichts Abnormes an sich.

Zweiter Teil.

Histologischer Befund.

Präparat I.

Die Schnitte sind in Celloidin eingebettet, von denen eine Anzahl mit Haematoxylin-Eosin, eine andere mit Haematoxylin-Van Gieson gefärbt.

kann. Beide Follikel liegen ziemlich oberflächlich, doch noch unterhalb der Rindenschicht. Diese enthält viele primäre Follikel mit den Eizellen. In den meisten dieser Eier ist das Kernkörperchen derart ausgeprägt, dass gar kein Zweifel über diese Gebilde aufkommen kann. Verfolgen wir die Rindenschicht weiter, so ergeben sich daran verschiedene Eigentümlichkeiten. Die nach aussen hin aufsitzende Tunica albuginea ist an einigen Stellen fast um das Doppelte verdickt. Die eine dieser Verdickungen nimmt bei schwacher Vergrösserung sogar das ganze Gesichtsfeld ein und sticht schon durch die Färbung von der normalen Albuginea dadurch ab, dass letztere einen stark intensiv roten Ton angenommen hat und erstere eine mehr bläulich-gelbe Tinktion zeigt.

Untersucht man diese Auflagerungen mit starker Vergrösserung, so sind sie aufgebaut aus grobfaserigen, locker zusammengehaltenen, ziemlich zellreichen Bindegewebsbündeln, die von erweiterten, mit Blut gefüllten Gefässen durchzogen sind. Daneben ist das Gewebe von Blutkörperchen stark durchsetzt. Von sonstigen Veränderungen in den Ovarialschnitten sind zunächst an einigen Stellen kleinzellige Infiltrationen zu beobachten, dazwischen massenhaftes Blutpigment und vernarbte corpora fibrosa.

Die Mehrzahl der Schnitte haben an der Ovarial-Oberfläche stellenweise das Keimepithel verloren. Dagegen sind schlauchförmige Einsenkungen desselben in die Albuginea zu bemerken, die teils abgeschlossene Hohlräume darstellen, dann meistens der Ovarial-Oberfläche parallel verlaufen (s. Fig. 1 u. 4), teils aber offen stehen und dann zur letztern einen mehr senkrechten Verlauf nehmen (s. Fig. 3). Auch verzweigen sich solche Epithelschläuche in der Tiefe, so dass wieder sekundäre Schläuche entstehen (s. Fig. 4 b, c, d). An anderen Stellen scheint die Albuginea darüber weggewuchert (ähnlich wie bei den Milzcysten und Ependymgranulationen), so dass das Keimepithel Linien und Zapfen bildet, ohne dass es einen Spaltraum zwischen sich einschliesst (s. Fig. 2). Verfolgt man diese Einsenkungen mit starker Vergrösserung, so ist neben kurzcylinderförmigem Keimepithel eine mannigfache Änderung des Epithelcharakters zu beobachten. Vielerorts tritt eine mehr länglich-cylindrische Form auf, bald wieder eine mehr abgeplattete kubische. Daneben aber begegnet man namentlich in den Spalten abgestossenen, runden, oder mannigfach gestalteten

Zellformen in grosser Anzahl, von denen die einen noch intensiv blau gefärbt sind, die andern einen hellblauen, verschwommenen Farbenton zeigen, alle aber sind modifiziertes Keimepithel, dessen Übergang aus dem normalen sich teilweise direkt verfolgen lässt an den Schnitten, teilweise aus der gleichen Färbungsintensität der Kerne bewiesen werden kann.

Mit den Veränderungen des Epithels geht auch vielfach eine Änderung des darunterliegenden Bindegewebes vor sich: es kommt an mehreren Stellen zu stärkerer Wucherung desselben und treibt das darüberbefindliche, deutliche Keimepithel in die Höhe, so dass das Lumen der schlauchförmigen Hohlräume verengt wird durch buckelige, kolbig aufgetriebene Prominenzen (s. Fig. 2 a, b u. Fig. 4 e, f, g). Mitunter schnüren sich solche Prominenzen ganz ab und nehmen sich aus wie kleine Inseln in den Spalträumen (s. Fig. 4 a).

Alle diese schlauchförmigen epithelialen Einsenkungen sind in den oberflächlichsten Schichten des Ovariums gelegen.

In der Rindenschicht, in welcher grosse Mengen Primärfollikel mit Eizellen vorkommen, sind verhältnismässig zahlreiche corpora fibrosa wahrzunehmen, teils gefüllt, teils ausgebuchtet und geschrumpft, von ausgetretenen Blutkörperchen ganz überschwemmt und stark mit braunen Pigmentschollen untermischt, welch letzteres mit Salzsäure-Ferrocyankalium die Eisenreaktion giebt.

Der Hilus des Ovariums ist sehr reichlich mit weiten, stark gefüllten Blutgefässen versehen, von denen besonders die Venen gewaltig gestaut sind.

Auf dem nämlichen Schnitte bekommen wir zugleich ein Stück Parovarium zu sehen, das mit dem Hilus ovarii in Verbindung steht. Es ist dasselbe zum grössern Teil von mächtigen, grobfaserigen, lockeren und sehr zellarmen Bindegewebsbündeln aufgebaut. Schon von blossem Auge sehen wir fleckige Zeichnungen. Diese fleckigen Felder und dunkleren Herde sind stets rings um eigentümliche Gebilde angeordnet. Diese Gebilde nämlich haben bei einer oberflächlichen Betrachtung eine gewisse Ähnlichkeit mit Graaf'schen Follikeln, die teils ganz leer, teils von kubischen Epithelzellen erfüllt sind. Sie differieren sehr in ihrer Grösse, sind bald kreisrund, bald keulenförmig gestaltet, oder begrenzen ein kanalartiges Lumen, und wieder an anderen Stellen verzweigen sie sich oder wechseln ihre Form mit sanduhrähnlichen Figuren, je

nachdem sie teils quer, teils schräg, teils der Länge nach gespalten wurden. Freilich haben damit die seesternartigen und sanduhrförmigen Figuren noch keine Erklärung erhalten und dürfen wohl etwas Pathologisches in ihren Verzweigungen an sich tragen. Wenigstens ist es mir nicht gelungen an mehreren normalen Parovarien ähnliche Bilder zu finden, noch vermerkt die Litteratur etwas über ähnliche Erscheinungen.

Die starke Vergrösserung zeigt uns bei all diesen drüsenartigen Gebilden, dass das Lumen abgegrenzt wird von einem einschichtigen, kubischen Epithel, das deutliche Flimmerhaare trägt. Nach aussen hin folgt zunächst ein lichtblauer Saum, dem kräftige Muskelfasern in zirkulärer Anordnung anliegen. Diese umgiebt zunächst ein zartfaseriges, innig verflochtenes, von kleinen Spindelzellen durchsetztes Bindegewebe, das noch weiter nach aussen hin eine mehr grobfaserige Struktur annimmt, deren Zellen an Zahl geringer und grösser werden, ihre ursprüngliche spindelige Form mit einer mehr rundlichen tauschen. Es sind diese Gebilde die Residuen der Urnierenschläuche, was sowohl durch den Ort, wo sie sich finden, als auch durch das kubische Epithel und ganz besonders durch die deutlichen Flimmerhaare dargethan werden kann.

Mit der Abnahme des Zellreichtums greift eine allmähliche hyaline Degeneration Platz. Dazwischen treten wieder Herde polynukleärer Leukocyten auf, die mit zahllosen roten Blutkörperchen und gelben Pigmentschollen abwechseln.

Dieses Präparat giebt uns zwar noch keinen direkten Aufschluss für die Entwicklung der Geschwulst. Doch geht aus demselben schon mit grosser Wahrscheinlichkeit hervor, dass die Einsenkungen des Keimepithels (s. Fig. 1 und Fig. 4), sowie dessen schlauchförmige Einlagerungen, die teils mit der Oberfläche des Ovariums kommunizieren (s. Fig. 3), teils von derselben abgeschlossen werden (s. Fig. 1 u. Fig. 4), doch sehr abnorm sind. Rechnet man aber hiezu noch die Hohlräume, die an verschiedenen Stellen von unverändertem Keimepithel begrenzt werden, sogar sekundäre Abzweigungen aufweisen (s. Fig. 4 b, c u. d), sowie der Umstand, dass das darunterliegende Bindegewebe gegen die Hohlräume sich ungleichmässig entwickelt, kugelige und kolbige Erhebungen bildet, gleich intrakanalikulären Wucherungen, und dabei das teils unveränderte, teils verschiedenartig modifizierte Keimepithel in viel-

gestaltige, buchtige Linien zieht (s. Fig. 4 b, c u. d), so wird man fast versucht, die Neubildung mit dem Keimepithel in Zusammenhang zu bringen. Wir werden zu dieser Annahme um so mehr berechtigt, als diese epithelialen Einsenkungen sämtlich in der alleroberflächlichsten Lage des Ovariums sich finden, und keine Graaf'sche Follikel daselbst vorhanden sind.

Praeparat II.

Nach Härtung in Alkohol werden die Schnitte in Celloïdin eingebettet, teils mit Haematoxylin-Eosin, andere nach Van Gieson gefärbt.

Wir haben hier das Ovarium der anderen Seite vor uns.

Was an diesen Schnitten besonders auffällt, dürfte in erster Linie die starke Atrophie der Tunica albuginea sein. Sodann springt der grosse Gefässreichtum in die Augen, und zwar ist derselbe nicht nur in der Albuginea sehr stark ausgeprägt, sondern auch ganz besonders in der Rindenschicht.

Andere Eigentümlichkeiten sind an den Gefässen selbst wahrzunehmen: nämlich verschiedene Degenerationsprozesse, hyaline Entartung, und an mehreren Gefässen ist Verkalkung eingetreten.

Das Keimepithel findet sich hier seltener. An der freien Ovarialoberfläche ist es nirgends mehr erhalten, wohl aber in einem länglichen, der Oberfläche des Ovariums parallel verlaufenden cystischen Hohlraum, dessen Innenwand es bekleidet (s. Fig. 5). In diesem von typischem Keimepithel umzäunten Hohlraum flottieren einige isolierte grosse Zellen (s. Fig. 5 Ql.), mit ebenfalls grossem Kern, breitsaumigem Protoplasma, deren Beschreibung wohl am besten Ausdruck findet in der Bezeichnung „gequollene Zellen". Die gleiche Färbung derselben wie das Keimepithel, sowie der direkte Zusammenhang mit diesem, führt mich zu der Annahme, dass diese „gequollenen Zellen" nichts anderes sein dürften als modifiziertes Keimepithel.

Eine andere Eigentümlichkeit bietet uns dieses Präparat in dem Umstand, dass im Hilus ovarii Stücke der Rindenschicht mit charakteristischen Primärfollikeln sich vorfinden, das vielleicht dadurch erklärt werden kann, dass durch die übermässige Vaskulari-

sation der Rindenschicht eine starke Zerklüftung und Auseinandersprengung derselben eingetreten ist.

Auch in diesem Ovarium liegen in den Ebenen grösserer Schnitte mehrere und verschiedene Formen von corpora fibrosa.

Die Graaf'schen Follikel, die überhaupt in den Schnitten vorhanden sind, zeigen durchaus nichts Pathologisches. Der mikroskopisch kleine Hohlraum aber mit dem typischen Keimepithel findet sich auch hier in der alleroberflächlichsten Lage des Ovariums.

Praeparat III.

Nach Härtung der Schnitte werden diese in Celloïdin eingebettet, viele davon mit Haematoxylin-Eosin, andere nach Van Gieson gefärbt.

Während die vorigen Präparate jeweils aus der Mitte des Ovariums genommen sind, so haben wir hier Schnitte vor uns, die 11 mm lateral von den Voraufgehenden gelegen sind.

Zunächst sieht man eine linsengrosse Cyste, die vollkommen leer ist und bei starker Vergrösserung sich als einen erweiterten Graaf'schen Follikel erweist. Er ist von einem ein- bis mehrschichtigen, grösstenteils kubischen Epithel ausgekleidet, welches einem fast durchwegs lockeren Bindegewebe aufsitzt. Dieses ist in zirkulären Zügen angeordnet, von langen spindelförmigen Zellen in grosser Anzahl besetzt und sehr gefässreich. Nach aussen hin nehmen jedoch die Zellen ab an Zahl, das Gewebe verliert mehr und mehr die faserige Struktur, es geht in hyaline Degeneration über. Zahllose ausgetretene rote Blutkörperchen und massenhaft gelbbraune Pigmentschollen bekommen die Oberhand. Dies ist jedoch nur da der Fall, wo das Gewebe an ein corpus fibrosum grenzt. An anderer Stelle wird die Wand des cystisch erweiterten Graaf'schen Follikels von der Rindenschicht mit einigen zerstreut liegenden Primärfollikeln gebildet. Auch hier, wie überhaupt im ganzen Schnitt, ist der Gefässreichtum ziemlich stark ausgeprägt, so dass wiederum eine starke Zerklüftung und Auseinandersprengung des Gewebes bewirkt wird. Ganz besonders ist dies zu beobachten in der Keimschicht. Die Gefässe zeigen auch hier hyaline Veränderungen und zuweilen Verkalkung.

Nebst diesem einen grössern erweiterten Graaf'schen Follikel findet sich ein viel kleinerer, der bei schwacher Vergrösserung das ganze Gesichtsfeld einnimmt. Auch dieser ist nahe an der Ober-

fläche gelegen, doch unterhalb der Rindenschicht. Daneben sind noch zahlreiche mikroskopisch kleine, scheibenförmige Hohlräume, die grösstenteils von leeren Gefässen stammen.

Die Tunica albuginea zeigt teilweise ganz normale Verhältnisse; die Bindegewebszüge sind schichtweise angeordnet, so dass eine Trennung von der Rindenschicht ganz unmöglich ist. Andererseits kann man eine deutliche Zunahme dieser Züge erkennen und da wo dies stattfindet, lässt sich auch eine morphologische Veränderung des Gewebes verfolgen. Nicht nur springt eine starke Zunahme der Gefässentwicklung in die Augen, wodurch das Aussehen ein mehr rötliches wird, sondern das ganze Gewebe nimmt eine viel lockere Struktur an, wird mehr derbfaserig, zellärmer, und an einer Stelle erleidet es hyaline und hart daneben schleimige Degeneration: jene bildet eine rötliche zum Teil homogene Substanz, zum Teil Schollen und Balken, und mitunter eine leichte Faserung mit dazwischen zerstreut liegenden einzelnen Kernen, während die schleimige Degeneration sich als ein blassbläuliches, feinfädiges Gewebe repräsentiert. Die Zellen selbst verlieren ihre ursprünglich lange cylindrische Form, werden kubisch, epithelartig und polymorph, und färben sich weniger intensiv blau. Durch diese unregelmässige Wucherung der Bindegewebszüge und Änderung ihrer ursprünglichen Wachstumsrichtung, indem sie aus einer zur Oberfläche anfänglichen parallelen Richtung einen senkrechten Verlauf einschlagen, wird die Oberfläche eine bucklige; es bilden sich längere schmale oder plumpe, vielfach kolbenförmig anschwellende Erhebungen und das darüberliegende, einschichtige Keimepithel erleidet mannigfaltige Veränderungen zunächst in seiner Anordnung. Es entstehen nämlich auch hier wieder die bereits oben mehrfach erwähnten Einsenkungen und Einbuchtungen mit sekundären Abzweigungen, die sich meistens streng an der Oberfläche halten, vielerorts aber ihre Grenzen überschreiten und sich in die Tiefe des Stromas verlaufen, teils in geordneten, der Oberfläche mehr parallelen, teils senkrechten Zügen, teils zu Haufen sich gruppieren. Aber nicht nur seine lineäre Anordnung wird verändert, sondern auch den morphologischen Charakter büsst es vielfach ein. Namentlich lässt sich an diesem Präparat darthun, wie die ursprünglich kurzcylindrische Form in eine mehr längliche oder rundliche, wohl auch kubische übergeht, und zwar nimmt

diese Modifikation meistenteils mit der bindegewebigen Erhebung zu, so dass wir die mannigfaltigsten Übergänge der Zellenformen an den freien Seiten der Papillen antreffen. Aber auch in den Tiefen des Stromas treten solche morphologische Veränderungen auf, wenn auch in geringerem Massstabe.

Besonders erwähnenswert an diesem Präparat sind einige mikroskopisch-kleine Cysten, die sämtlich über der Rindenschicht gelegen sind, also ebenfalls eine alleroberflächlichste Lage einnehmen, und von denen eine die andere in der Erklärung und Abstammung der Neubildung ergänzend unterstützt. Die zwei Kleinsten (s. Fig. 7, a, b), wovon die eine die Länge von etwa sieben menschlichen Eiern, und eine Breite von etwa zehn roten Blutkörperchen einnimmt, die andere aber wohl doppelt so gross ist, haben das Keimepithel noch deutlich erhalten. Beide Hohlräume zeigen keine Ausstülpung an der Innenwand, sind von einem ein- bis mehrreihigen kurzcylindrischen, teilweise noch ganz typischen, teilweise aber modifizierten Keimepithel ausgekleidet. Drei weitere Cysten, die zusammen beinahe das Gesichtsfeld bei schwacher Vergrösserung einnehmen, nur zum Teil typisches Keimepithel nachweisen lassen, bieten den grössten Anhaltspunkt für die genetische Erklärung der Neubildung. Zunächst die Cyste a in Fig. 8, die am oberflächlichsten gelegene, hat eine länglich ovale Form, ist sechs mal so lang als dessen grösste Breite. An der Innenfläche dieses Hohlraumes befindet sich eine einreihige Zellenschicht von grösstenteils hohen cylindrischen Formen. Gegen die freie Aussenseite hin ist das Bindegewebe ziemlich derbfaserig, mässig mit spindelförmigen und cylindrischen Zellen besetzt, teilweise gut vaskularisiert. Zwischen Cyste a und c verschwinden die Zellen im bindegewebigen Stroma mehr und mehr: das Gewebe verliert die Struktur fast ganz und geht in hyaline Degeneration über, so dass das ursprüngliche Gewebe nur noch Schollen und Balken zeigt und teilweise leichte Faserung, wie bereits oben angedeutet wurde.

Rechts von dieser Cyste liegt eine zweite (s. Fig. 8, b) von annähernd runder Form, die bei starker Vergrösserung das ganze Gesichtsfeld einnimmt. Die Innenwand zeigt bereits einen Anfang zu polypösen Vorsprüngen, die bedingt sind durch eine Wucherung des Epithels. Leicht angedeutet ist an einer Stelle die Vermehrung

des Bindegewebes, in welches hinein sich eine Kapillare verzweigt.

Am weitesten fortgeschritten ist die Cyste c (s. Fig. 8, c), die auch die meisten Anhaltspunkte liefert für die intracystische Entwicklung der Geschwulst. Die Wandung ist gebildet von einem derbfaserigen, teils kernärmeren, teils zellreicherem Bindegewebe, das zirkuläre Anordnung zeigt, und in welchem die Gefässe gut sichtbar sind. Diese Gewebszüge ändern an mehreren Stellen ihre Wachstumsrichtung, nehmen eine senkrechte, dem Lumen des Hohlraumes zugewendete, Richtung ein. Es entstehen dadurch teils längere, teils kürzere, mehrerenorts kolbenförmig anschwellende Erhebungen. Diese papillären Wucherungen bestehen aus einem feinfaserigen Bindegewebe mit zahlreich eingelagerten, grösstenteils runden, teilweise spindelförmigen Zellen. In der Achse dieser papillären Gebilde sind Kapillaren zu beobachten. Überzogen werden diese bindegewebigen Wucherungen von einer Epitheldecke aus meist kubischen Formen. Dazwischen finden sich ganz besonders zahlreich die oben in Praeparat II (s. Fig. 5, Q) bereits beschriebenen kugeligen Gebilde: isolierte grosse Zellen, mit exzentrisch gelegenem grossem, oft auch geteiltem Kern, von einem breiten, teilweise eigentümlich netzartig strukturiertem Protoplasmasaum umgeben, „gequollene Zellen". Durch Verästigung der Papillen und immer fortgesetzte Neusprossung wird der Cysteninnenraum in mehrere Abteilungen getrennt und verkleinert. Schreiten diese intracystischen, papillären Wucherungen fort, so darf wohl angenommen werden, dass eine Berstung der Cyste eintritt, was auch durch die ganz oberflächliche Lage derselben begünstigt wird.

Eier oder Reste von solchen schliessen alle diese Cysten nicht ein, haben daher mit Follikeln nichts zu thun, um so weniger als sämtliche Hohlräume direkt unter der Oberfläche des Ovariums liegen.

Verfolgen wir nun den Zusammenhang von Ovarium und Papillom, und zwar zunächst den direkten Abgang eines Papillombäumchens vom Eierstock (Praeparat IV). Diesem schliesst sich an die Untersuchung des Querschnittes des Stieles vom nämlichen

Papillombäumchen, 17 mm entfernt von der Abzweigungsstelle am Ovarium (Praeparat V). Endlich Praeparat VI führt uns das letzte terminale Stück vor Augen, und zwar den Längsschnitt des Hauptstieles samt zwei diametral gelegenen sekundären Abzweigungen, an die sich abermals Verästlungen anschliessen und so die jüngsten papillösen Wucherungen zur Anschauung bringen.

Praeparat IV.

Nach Härtung in absolutem Alkohol und Einbettung in Celloïdin werden die Schnitte gefärbt, teils mit Haematoxylin-Eosin, andere nach der Van Gieson'schen Methode.

Wir haben hier abermals einen Querschnitt des Ovariums vor uns mit einem im Längsschnitt getroffenen Stück des Hauptstieles eines Papillombäumchens, das heraussprosst von der Oberfläche des Ovariums.

Um Wiederholungen zu vermeiden, will ich kurz andeuten, dass im Grossen Ganzen das Ovarium in diesen Schnitten dasselbe wiedergiebt, was in den vorausgegangenen Präparaten bereits erwähnt wurde.

Unser Interesse bezieht sich hier auf den Bau dieses Hauptstieles, sowie den Zusammenhang desselben mit dem Ovarium. Das Stück Stiel ist 4 mm lang und 2 mm breit, und bildet den Anfangsteil eines 7,6 cm langen Papilloms.

An der einen Seite wird diese papilläre Abzweigung teilweise begrenzt von typischem Keimepithel, während an der gegenüberliegenden Stelle kein epithelialer Belag mehr erhalten ist. Es tritt uns vielmehr die bald kernarme, bald zellreiche Tunica albuginea entgegen mit ziemlich starker Vaskularisation. Nach der Achse des Stieles zu folgen zwei Lagen Rindenschicht mit vielen Primärfollikeln und den Eizellen darin, die durch ein dichtfaseriges, sehr zellreiches Bindegewebe von einander getrennt werden. Dasselbe wird ernährt durch ein reich verzweigtes Netz von Kapillaren. Die eine dieser Rindenschichten ist fast doppelt so breit als die andere.

Die Zellen des trennenden Bindegewebes haben meistens Spindelform, doch sind auch grössere und kleinere Rundzellen

darin zu beobachten, die wieder abwechseln mit unregelmässig gestalteten Elementen von reichlichem Protoplasma und grossem, rundem oder ovalem, mitunter eingekerbtem Kern. Neben diesen findet man, namentlich unter den roten Blutkörperchen zerstreut, zwei- und mehrkernige Leukocyten.

Sucht man den Stiel peripherwärts ab, so verschwindet das trennende Bindegewebsstroma mehr und mehr, die beiden Lagen Rindenschicht gehen in einander über und verschmelzen sich zu einer einzigen.

Praeparat V.

Härtung der Schnitte in Alkohol; Einbettung in Celloïdin und färben mit Haematoxylin und Eosin, ebenso nach der Van Gieson'schen Methode.

Es dürfte von höchstem Interesse sein zu verfolgen, wie weit das Ovarialgewebe in den Stiel des Papilloms hinein sich verfolgen lässt. Ich habe zu diesem Zwecke zunächst eine Serie Querschnitte von einem 1 Centimeter langen Stück des vorigen Papillombäumchens angelegt, und zwar 17 Millimeter entfernt von der ovarialen Abzweigungsstelle.

Der gänsekieldicke Stiel giebt selbst in dieser Entfernung das Ovarialgewebe mit allen seinen Einzelheiten wieder. Aber der Gefässreichtum ist ein viel grösserer. Nicht nur sind die Lumina der Gefässe bedeutend erweitert, sondern auch die Zahl der Gefässe selbst hat zugenommen und die starke Vergrösserung bringt ein mannigfaches Netz von Kapillaren zur Beobachtung. Die grossen Gefässe nehmen hauptsächlich das Centrum des Stieles ein und werden von einem teils derbfaserigen, teils feinfibrillären, bald mehr zellreichen, bald zellärmeren Bindegewebsstroma umschlossen. So tritt eine starke Zerklüftung des Stammgewebes ein. Die kleineren Gefässe dagegen behaupten mehr die Peripherie des Stieles, die von der Rindenschicht gebildet wird und teilweise noch mit zahlreichen Primärfollikeln besäet ist. Diese Rindenschicht lässt sich selbst noch in sekundären Abzweigungen des Papillombäumchens hinein verfolgen. Die Albuginea weist zahlreiche Einbuchtungen auf, die an vielen Stellen mit dem typischen Keimepithel überzogen sind.

Mancherorts treffen wir Hohlräume, deren Innenwand papilläre Exkreszenzen trägt, die von mosaikartig angeordnetem, ein-

reihig, kurz kubischem Epithel, einem typischen Keimepithel. bekleidet sind (s. Fig. 9).

Graaf'sche Follikel und corpora fibrosa finden sich in diesen Schnitten keine mehr.

Auch hier sind diese Cystchen wiederum in den oberflächlichsten Lagen des Ovariums und über der Keimschicht gelegen.

Praeparat VI.

Härtung der Schnitte in Glycerin-Alkohol, Einbettung in Paraffin; gefärbt wurden mehrere Schnitte mit Haematoxylin-Eosin, andere nach Van Gieson.

Es folgt nun das peripherste Ende des vorigen Papillombäumchens, an dem zugleich zwei diametral gelegene sekundäre Abzweigungen mitgetroffen sind. Das Präparat ist ein Längsschnitt.

Was auch hier zuerst in die Augen springt, ist die ganz enorme Vaskularisation. Die Venen sind stark gestaut, während die mehr dickwandigen Arterien leer sind. Die grossen Gefässe des Hauptstieles ändern ihre Verlaufsrichtung da, wo sich die sekundären Abzweigungen einstellen und nehmen hier wie dort zum grossen Teil die Mitte des Stromas ein. Dieses, durch den Gefässreichtum arg zerklüftet, besteht zunächst aus einer feinfaserigen, zum Teil eng-, zum Teil weitmaschigen Grundsubstanz, ist fast durchwegs zellreich. Gegen die seitlichen Abzweigungen hin wird das Bindegewebe mancherorts grobfaserig, wellig und zugleich kernarm. Mitten in diesem bindegewebigen Grundstock lässt sich die Rindenschicht nicht nur im Hauptstiel, sondern selbst in den sekundären Verzweigungen verfolgen. Die Primärfollikel mit den Eizellen darin werden jedoch immer spärlicher, hören schliesslich ganz auf etwa in der Hälfte der kaum 1 Centimeter langen Seitensprossung. Die Zellen haben meistens Spindelform.

Eingefasst wird dieser bindegewebige Grundstock stellenweise von unverändertem, typischem Keimepithel.

An den freien Enden der Seitenzweige erheben sich zahlreiche papilläre Exkreszenzen. Jede Papille ist aus einem bindegewebigen Grundstock und einer epithelialen Hülle zusammengesetzt. Das

Bindegewebe erscheint als Ausläufer des Stroma und endet gewöhnlich mit einer kolbigen Anschwellung, seltener kegelförmig zugespitzt. Der Kern- und Gefässreichtum ist bedeutend, die Interzellularsubstanz schwach rötlich gestreift. An vielen dieser papillären Wucherungen ist noch ein einreihiges kurzcylindrisches Epithel zu verfolgen, meistens aber haben wir es zu thun mit länglich cylindrischen und kugeligen Gebilden, ganz gleich wie wir es an den papillösen Wucherungen im Präparat III, in der Cyste c (s. Fig. 8) zu sehen bekommen.

Fassen wir die Beobachtungen der vier letzten Präparate (III, IV, V u. VI) zusammen, so glaube ich daraus den Schluss ziehen zu dürfen, dass vorliegende Neubildung intracystisch entstanden ist. Dies geht hervor:

1) Aus den Cysten, wie sie in Fig. 8 zu sehen sind, namentlich aus Cyste c, wo wir die papillären Wucherungen in allen Stadien verfolgen können. Ebenso beweisend ist Fig. 4 und Fig. 9.

2) Aus dem Umstand, dass diese Cysten die alleroberflächlichste Lage des Ovariums einnehmen, somit der Widerstand der darüberliegenden Wand ein geringer ist.

3) Aus der Thatsache, dass weder Primärfollikel oder Graaf'sche Follikel noch irgendwelche Anhaltspunkte, die auch nur die geringste Ähnlichkeit und Zusammengehörigkeit mit diesen erkennen liessen, in der oberflächlichen Lage des Ovariums sich vorfinden;

4) Endlich aus dem morphologischen Charakter der Zellwucherung, die mit der Entfernung vom Ovarium an Üppigkeit mächtiger und mächtiger wird; überall aber, sowohl in den schlauchförmigen Einsenkungen und epithelialen Einlagerungen im Ovarium, als auch in den Cysten, an den intracystischen und freien Papillen kommt der gleiche Zellcharakter zur Beobachtung.

Praeparat VII.

Härtung der Schnitte in Glycerin-Alkohol, Einbettung in Paraffin. Mehrere Schnitte wurden mit Haematoxylin-Eosin, andere nach Van Gieson gefärbt.

Es kommt eine Reihe Schnitte zur Untersuchung, die den Stiel eines andern, über 9 Centimeter langen Papillombäumchens zeigen, welches an einer ganz andern Stelle der Oberfläche des Ovariums entsprossen, so dass es zum vorherigen Präparat einen Winkel von nahezu 90° bildet.

Hier werden die Verhältnisse, wenn möglich, fast noch klarer dargestellt. Es ist ein Längsschnitt von 21 Millimeter Länge, 4 Centimeter von der Oberfläche des Ovariums entfernt.

Das Bindegewebe, das hier den Grundstock bildet, verfolgt nicht eine einheitliche Verlaufsrichtung mit seinen Faserbündeln. Vielmehr schlagen die meistens in parallelem Verlauf angeordneten Züge plötzlich eine zirkulär gewundene Bahn ein, ohne dass dafür überall ein Grund zur Erklärung gefunden werden kann. Die in parallelen Zügen angeordneten Bindegewebsbündel zeigen einen gestreckten, geradlinigen Verlauf zum Unterschied von den gewundenen Fascikeln, die mehr wellig angeordnet sind und einen lockeren Aufbau zeigen. Auch sind diese welligen Bindegewebsbündel bedeutend kernärmer, und lassen vielerorts hyaline Degeneration erkennen. Die geradlinig verlaufenden Fascikel weisen einen grossen Zellreichtum auf mit vielen grösseren und kleineren Lücken dazwischen, die meistenteils bedingt werden durch die Gefässe, die hier in grosser Anzahl vorhanden sind. Diese sind von Blut strotzend gefüllt. Im Grossen Ganzen nehmen die wellig angeordneten, lockeren Bündel die seitliche Begrenzung des Stieles ein, das zellreiche Stroma dagegen hält sich mehr in der Mitte, in welcher auch die grossen Gefässe zu finden sind.

Mitten im Bindegewebe, an verschiedenen Stellen zerstreut, meistens in der seitlichen Begrenzung, doch auch in der Achse des Stammes taucht plötzlich die zellreiche Rindenschicht mit Primärfollikeln und den Eizellen darin auf. Diese Eier haben vollständig normalen Bau, lassen gar keinen Zweifel zu, dass es sich um andere, bloss eiähnliche Gebilde handeln könnte, stehen zu fünf und sechsen, an anderen Stellen zu zweien, und wieder an andern Orten finden sie sich ganz vereinzelt vor. An den seitlichen Partien des Stieles ist diese Rindenschicht von einer deutlichen Albuginea umschlossen. Diese wird auch hier wieder an mehreren Stellen von einem typischen Keimepithel eingehüllt. Da aber, wo papilläre Wucherungen auftreten, ändert auch meistens das Epithel wieder seinen morphologischen Charakter, so dass wir kein typisches Keimepithel mehr zu Gesichte bekommen, sondern es treten genau dieselben Bilder auf, wie wir dies an den übrigen papillösen Exkreszenzen, intracystisch oder an der freien Oberfläche der vorhergehenden Präparate zu beobachten Gelegenheit hatten.

Die starke Vergrösserung führt uns, was zunächst den bindegewebigen Grundstock betrifft, ein gar mannigfaches Bild vor Augen. In den zellreicheren Partien besteht dasselbe aus einer feinfibrillären, engmaschigen Struktur, ist grösstenteils mit langen Spindelzellen versehen; daneben aber zeigen sich noch alle möglichen Formen, unter denen namentlich die mehr runden sehr zahlreich vertreten sind. Die kernärmeren Stellen dagegen, wo die Gewebsbündel wellig und locker verlaufen, weisen einen derbfaserigen, in groben Balken angeordneten Bau auf, und die Zellen sehen vielerorts wie das Endothel der Gefässe aus. Sodann sind sie von roten Blutkörperchen zahlreich untermischt, die wieder mit Leukocyten abwechseln.

Von höherem Interesse ist wohl der epitheliale Ueberzug, der an diesen Schnitten mehr als anderswo erhalten ist und bis ins Detail studiert werden kann. Zunächst ist, wie bereits oben erwähnt, das Keimepithel an vielen Stellen unverändert erhalten. Der mit Haematoxylin intensiv blau gefärbte Kern ist von dem helleren, durchscheinenden Protoplasma saumartig eingezäunt. Diesen Charakter behalten die Zellen so lange bei, als sie in gerader Linie verlaufen. Sowie sie davon abweichen, ist eine

deutliche Unterscheidung von Protoplasma und Kern nicht mehr möglich, da beide Teile den gleichen Farbenton annehmen und mehr blassblau erscheinen. Zugleich aber ändert sich die Form; aus der anfänglich kurzen mosaikartig angeordneten Zelle entwickelt sich eine mehr in die Länge gezogene, so dass wir eine hohe Cylinderform bekommen. Dieses Verhältnis macht sich sowohl an der Basis als auch am Scheitel der kolbigen, papillären Wucherungen geltend. Sodann verliert sich augenscheinlich die ursprünglich deutliche Einreihigkeit; die Zellen ändern nicht nur ihre Form, sondern sie werden auch zahlreicher, so dass wir dem Aussehen nach eine Mehrschichtigkeit zur Beobachtung bekommen. Unter diesen morphologischen Veränderungen nehmen die erste Stelle wieder jene „gequollenen Zellen“ ein, von denen mehrfach die Rede war. Sie sind in sehr grosser Zahl vertreten. Diese epitheliale Wucherung ist am stärksten entwickelt an den jüngsten Verzweigungen, deren es an diesen Schnitten viele giebt, und wo auch an einer Stelle plötzlich Primärfollikel mit Eizellen auftreten. Dort sieht man den grössten Zellreichtum: ganze Zapfen, die nur aus Zellen bestehen und die zahlreichsten Formveränderungen repräsentieren. Hand in Hand mit diesem mächtigen Zellproliferationsprozess geht die Wucherung der Matrix, so dass Papillen in grosser Anzahl und von der verschiedensten Gestaltung entstehen. Follikel oder Corpora fibrosa enthalten diese Schnitte nirgends.

In der vorliegenden Beobachtung glaube ich für Entstehung der Neubildung hauptsächlich im Zellcharakter einen Grund zu finden: An vielen Stellen das typische, mosaikartig angeordnete Keimepithel; an den papillären Wucherungen dagegen die nämlichen mannigfachen Zellformen, wie wir sie an den Papillomen teils innerhalb von Cysten, teils an der freien Oberfläche verfolgen konnten. Nehmen wir hiezu noch die Thatsache, dass im Hauptstiel des Papillombäumchens sowohl wie in dessen sekundären Abzweigungen Primärfollikel mit Eizellen darin sich vorfinden, die durch den mächtigen Proliferationsprozess des Bindegewebes überallhin verschleppt wurden, so wird dieser Wahrscheinlichkeitsbeweis erhärtet, und zwar um so mehr, als nirgends corpora fibrosa oder Graaf'sche Follikel, noch irgendwelche Anhaltspunkte sich finden, die auch nur die geringste Aehnlichkeit und Zusammengehörigkeit mit diesen erkennen liessen.

Praeparat VIII.

Härtung der Schnitte in Glycerin-Alkohol; Einbettung in Paraffin; Färbung teils mit Haematoxylin-Eosin, teils nach van Gieson.

Zur Untersuchung gelangt wiederum ein Längsschnitt eines Papillomstieles, und zwar vom nämlichen Papillombäumchen, das im vorigen Präparat zur Verwendung kam. Wir haben hier nämlich Schnitte vor Augen, die einer Stelle entnommen wurden, welche noch mehr vom Mutterboden entfernt ist als Präparat VII, somit eine Fortsetzung desselben bilden. Sie stellen eine 22 Millimeter lange Partie dar, die etwas über 6 Centimeter von der Matrix entfernt ist.

Die feinfaserige Grundsubstanz bildet netzförmig angeordnete breitere Züge. In den Maschen zeigt sich eine lockere Beschaffenheit mit ganz hellen Lücken darin. In einigen Abschnitten bemerkt man Fasern mit grossen protoplasmareichen Zellen, die mit Ausläufern versehen sind, wodurch ganz eigene Figuren entstehen, die bald Spinngeweben gleichen, bald seesternartig sind. An anderen Stellen sind die Zellgebilde weniger protoplasmareich, haben einen weit dunkleren, zum Teil sehr schmalen Kern und sind in ein mehr dichtfaseriges Maschenwerk eingebettet. Überall aber fällt das Bindegewebsstroma auf durch die grosse Feinheit seiner Fibrellen und dem ausgedehnten Kernmangel, in welchem streckenweise, wenn auch in geringer Zahl, zwei- und mehrkernige Leukocyten zu finden sind. Der Gefässreichtum ist auch hier wieder ein sehr ausgedehnter.

Der ganze bindegewebige Grundstock wird von einem zwei- bis mehrschichtigen Epithel umkleidet, an dem eine hohe Cylinderform vorherrscht. Typisches Keimepithel ist nirgends mehr zu finden. Aber dennoch erinnert die ganze epitheliale Decke sehr

an dasselbe: einerseits durch das tinktorielle Verhalten und anderseits durch den morphologischen Charakter. Das hohe Cylinderepithel, die runden, die ovalen und kubischen Formen, und namentlich die grossen „gequollenen Zellen", die wir bei den früheren Präparaten in Zusammenhang mit dem charakteristischen Oberflächenepithel des Ovariums gefunden haben und nur von diesem seine Abstammung verdankte, nötigen uns zu dieser Annahme, so dass man mit grosser Wahrscheinlichkeit annehmen darf, dass diese mannigfachen Zellformen nichts anderes sind, als modifiziertes Keimepithel. Diesem Gedanken wird man um so näher gebracht, wenn man die Zellhaufen in Betracht zieht, die hier sich wieder zeigen im Stroma direkt in der alleroberflächlichsten Lage. Es sind dies Haufen von meistens runden Zellen, wie wir sie schon mehrmals erwähnt haben. Sie finden sich hauptsächlich an den äussersten Verzweigungen des Papilloms, wo die Zellwucherung eine mächtige ist.

Auch aus dieser Beobachtung glaube ich den Wahrscheinlichkeitsschluss ziehen zu dürfen, dass die Neubildung dem Keimepithel seine Abstammung verdankt, wenn selbst ein direkter Zusammenhang mit demselben im vorliegenden Falle nicht erwiesen werden kann. Es ergiebt sich dies:

1) Aus dem tinktoriellen Verhalten dieser epithelialen Gebilde, die keinen Unterschied zeigen von jenen, deren Zusammenhang mit dem typischen Keimepithel direkt noch ersichtlich war;

2) Aus dem morpholigischen Charakter dieser Zellen, die in Form und Gestalt ganz identisch sind mit jenen als „modifiziertes Keimepithel" beschriebenen Epithelmassen;

3) Aus der oberflächlichen Lage, wo weder Primordialfollikel noch grosse Follikel vorhanden sind, und wir somit eine Abstammung aus diesen mit aller Sicherheit ausschliessen können, und

4) Aus der mächtigen Tendenz zur Wucherung der Epithelmassen, wie sie besonders an den jüngsten dentritischen Verzweigungen an diesem Präparate zur Beobachtung kommen.

Praeparat IX.

Die Schnitte sind gehärtet in absolutem Alkohol und in Celloïdin eingebettet. Die Färbung wurde ausgeführt bei den einen mit Haematoxylin-Eosin, bei den andern mit van Gieson.

Zur Untersuchung gelangt das letzte terminale Ende des über 9 Centimeter langen Papillombäumchens, und zwar wiederum im Längsschnitt.

Was hier besonders in die Augen springt, ist der ausgedehnte Gefässreichtum, der all' die vorigen Präparate darin weit übertrifft. Je mehr man sich dem Ende, also der jüngsten Neubildung nähert, desto umfangreicher wird die Vaskularisation. Die meisten Gefässe sind gefüllt mit roten Blutkörperchen, zum Teil auch von mehrkernigen Leukocyten untermischt. Das umgebende Bindegewebe besteht auch hier noch grösstenteils aus einem feinfibrillären Stroma. Gegen die kolbigen Anschwellungen der vielen terminalen Zweige dieses Stieles verliert die Grundsubstanz mehrerenorts ihre faserige Textur, lässt helle Zwischenräume zwischen sich eintreten und macht in den äussersten knopfförmigen Enden selbst einer homogenen Grundsubstanz Platz, in der nunmehr wenige Zellen, von meistens rundovaler Form, suspendiert sind. Hier lässt sich denn auch nach der van Gieson'schen Färbemethode sowohl, wie auch durch Thioninfärbung eine deutliche Schleimreaktion nachweisen. Jedoch ist diese Mucinreaktion nicht so stark verbreitet ausgefallen, wie sich an dem Tumor bei der makroskopischen Untersuchung gemäss seinem homogenen Aussehen vermuten liess.

Die epitheliale Bekleidung weicht von der im vorigen Präparat beschriebenen Art in keiner Weise ab. Ein Unterschied dürfte vielleicht darin zu finden sein, dass hier die Zellwucherung einen bedeutenderen Umfang angenommen hat und oft mehr als ein ganzes Gesichtsfeld bei 360facher Vergrösserung einnimmt.

Praeparat X.

Härtung der Schnitte in Formalin unter Aufbewahrung im Brütofen während 48 Stunden. Geschnitten wurden die Präparate mit dem Jung'schen Gefriermikrotom und gefärbt teils mit Haematoxylin-Eosin, teils nach van Gieson.

Der Vollständigkeit halber bringe ich noch die Untersuchung einer einzelnen etwa kirschkerngrossen Beere, dem äussersten Ende eines Papillombäumchens entnommen.

Die starke Vergrösserung lässt durchwegs erkennen, dass das Bindegewebsstroma seine feine Struktur fast ganz verloren hat. An Stelle der zartfaserigen Bündel sind mehr homogene Balken getreten, die teilweise noch ein netzartiges Gerüst zeigen, hin und wieder selbst eine feinfibrilläre Struktur aufweisen. Ueberall aber ist das Gewebe sehr kernreich. Verhältnismässig zahlreich sind hier polynucleäre Wanderzellen zu beobachten. Ebenso finden sich eosinophile Zellen vor. Daneben sind wieder Zellen vorhanden, deren Protoplasma eine ganz eigene netzartige Anordnung aufweisen. Bald bildet dasselbe einen langen Cylinder, in welchem ein sehr kleiner, wandständiger Kern ist; bald zeigt es amöbenartige Ausstülpungen, wo der Kern mehr das Centrum einnimmt; anderswo hat es seesternartige Form angenommen, der wieder eine keulenförmige den Platz streitig macht. Daneben sind einige deutliche Siegelringzellen vorhanden. Mit der Form dieser Gebilde ändert sich stets auch die Färbung. Während die grossen, mehr ovalen Bindegewebszellen eine blassblaue Tinktion angenommen und sehr oft eine deutliche Unterscheidung von Kern und Protoplasma nicht mehr gestatten, sind die mehr unregelmässig gestalteten Formen sehr deutlich in Kern und Protoplasma geschieden, indem ersterer eine intensiv blaue, und letzteres eine mehr rötliche Farbe angenommen hat. Ich glaube nicht fehl zu gehen, die erstere

Zellform als Gebilde anzunehmen, die bereits in einen Degenerationsprozess eingetreten sind, um so mehr, als sich dieselben hauptsächlich in der mehr strukturlosen homogenen, grösstenteils hyalin degenerierten Grundsubstanz finden, zugleich neben Siegelringzellen.

Besonderer Erwähnung bedarf hier das Gefässverhältnis. Es wird dasselbe gebildet durch stark verzweigte Kapillarschlingen, an denen alle Uebergangsstadien von der ersten Stufe ihrer Entwicklung bis zur Vollendung studiert werden können. Hier zeigt sich in der Kapillarwand eine einzelne Zelle, dessen Protoplasma einen langen, spitz zulaufenden Fortsatz bald recht-, bald schiefwinklig zum Mutterrohr aussendet mit deutlichem, basalständigen Kern; dort begegnen sich zwei solche Ausläufer mit ihren Spitzen; anderswo finden sich zwei und drei rote Blutzellen in dem Fortsatz und wieder an anderen Stellen haben wir ein fein entwickeltes Röhrchen mit der Lichtweite von der Grösse eines roten Blutkörperchens, glashell, mit feinen, blaugefärbten Endothelien ausgekleidet. (s. Fig. 10.)

In der epithelialen Hülle ist kaum mehr eine vorherrschend typische Form zu erkennen. Es ist ein Konvolut von allen möglichen Zellformen in mächtiger Wucherung begriffen, unter welchen hauptsächlich die „gequollenen Zellen“ das grösste Kontingent stellen.

Dritter Teil.

Histogenese.

Bevor ich zur eigentlichen Histogenese übergehe, sei mir gestattet einen Gang durch die Litteratur zu machen und die verschiedenen Meinungen der Autoren über die Entstehung von Ovarialcysten vorauszuschicken.

Die am allgemeinsten angenommene Theorie geht dahin, dass „als Grundlage der Cystenbildung eine Retention angesehen wird.“ [1])

Ohlshausen [2]) beschreibt den „Hydrops folliculorum Graafii oder Hydrops ovarii“ unter der Ueberschrift „Einfache Cysten“. „Der Hydrops entsteht“, nach Ohlshausen, „aus den Graaf'schen Follikeln; denn einmal kann man alle Uebergangsstadien beobachten von grossen Hohlräumen bis zu den kleinsten, die einen Graaf'schen Follikel an Grösse nur wenig übertreffen, und zweitens kann man in den kleineren Cysten die Ovula nachweisen.“ „Das Pathologische bei der Cystenbildung besteht in dem doppelten Moment der übermässigen Ansammlung von Flüssigkeit und dem Ausbleiben der Berstung. Es wäre denkbar, dass diese nicht zu stande käme, weil der Follikel zu tief nach dem Hilus zu liegt. Für wahrscheinlicher hält es Ohlshausen, dass bei erheblicher Verdickung der Albuginea oder bei Auflagerung fester, peritonitischer Schwarten auf dem Eierstock die Berstung verhindert werden kann. Auch eine zu geringe menstruelle Kongestion, auf welche Scanzoni zuerst aufmerksam gemacht hat, will Ohlshausen gelten lassen, während für einen andern Teil der Fälle gerade das entgegengesetzte Moment, übermässige Hygerämie und dadurch bedingte Apoplexie der Follikel zur Cystenbildung führt.“

Prokitansky's [3]) Anschauungen geben sich am besten im Folgenden wieder:

„1) Es liegen Ovarialcysten vor, die sich sämtlich bis zum höchsten Grade von Wahrscheinlichkeit aus dem Graaf'schen Follikel ableiten lassen:

a) Es sind augenscheinlich einfache einkammerige Cysten, eingebettet in das Stroma des Eierstockes;

b) sie bieten vom Follikel bis zur Cyste von Nussgrösse die mannigfaltigsten Stufen der Vergrösserung der ersteren dar;

c) sie erweisen sich bis zur Bohnengrösse hin durch das aufgefundene Ovulum als Follikel.

2) Merkwürdig ist die Anzahl der erkrankten Follikel und die Symmetrie der Erkrankung beider Ovarien an und für sich sowohl, wie auch in Hinsicht auf den wahrscheinlichen Beginn und den Verlauf der Degeneration:

a) Hierher gehört die wuchernde Produktion von Follikeln in beiden Ovarien als Grundlage der Cysten, deren Anzahl sich aus dem Umfange der Tumoren mit Hinblick auf die Grösse der Cysten entnehmen lässt; ferner

b) die Degeneration dieser Follikel während eines Zeitraumes, welcher höchstwahrscheinlich nicht über die viermonatliche Molenschwangerschaft hinaus zurückreicht."

Winkel [4]) beschreibt unter den Geschwülsten des Ovariums zunächst die Cysten der Follikel, den Hydrops folliculorum, oder die kleincystische Degeneration, „welche vollständig entwickelte Graaf'sche Bläschen betrifft."

Fehling [5]) fasst Hohlräume von über Kirschengrösse als wirklich ausgebildete Cystenräume der Graaf'schen Follikel auf. Das Wesentliche dieser Cysten ist ihr unbegrenztes Wachstum. Sie kommen hauptsächlich bei jugendlichen Personen vor.

Fritsch [6]) erinnert daran, dass schon physiologisch jeder Graaf'sche Follikel eine kleine Cyste ist. Noch unbekannte Gründe verhindern das Platzen des Follikels. Dann entstehen Retentionscysten: „Hydrops des Graaf'schen Follikels."

Nach Pfannenstiel [7]) werden unter dem Namen Follikelcyste Hydrops follicularis, heutzutage alle diejenigen Cysten des Eier-

stockes zusammengefasst, welche glattwandig und mit seröser Flüssigkeit erfüllt sind und weder bei makroskopischer noch bei mikroskopischer Betrachtung Proliferationserscheinungen aufzuweisen haben. Er fasst daher den Follikelhydrops als das Endprodukt einer chronischen Oophoritis auf.

Eine zweite Art von Cysten, die bisher als „Hydrops folliculi" bezeichnet worden ist, möchte Pfannenstiel als „Kystoma simplex serosum" bezeichnen und glaubt nicht fehl zu gehen, wenn er dieselbe auf die Eifollikel zurückführt."

„Gebhard [8]) lässt die Entwicklung der Follikularcysten damit beginnen, dass 10—20 Follikel abnorme Dimensionen annehmen, einzelne derselben sind hasel- bis wallnussgross. Die oberflächlich gelegenen Follikel treiben die albuginea buckelförmig vor, die tiefer liegenden bleiben für die äussere Betrachtung verborgen. Der frei zu Tage liegende Teil der Follikelwandung erleidet eine starke Verdünnung. Die weitere zunehmende Vergrösserung betrifft gewöhnlich nur einen Follikel, der dann die anderen zur Atrophie bringt. Auf diese Weise, oder auch so, dass sich von vorneherein nur ein Follikel vergrössert, entstehen grosse einkammerige Ovarialcysten, welche das ganze Ovarialgewebe derart verdrängen, dass in der Cystenwand nur noch spärliche Reste desselben nachweisbar sind."

„Martin und Orthmann [9]) besprechen die Follikelcysten in dem Kapitel über Entzündungen des Eierstockes. Diese einfachen Cysten sind anatomisch streng von den Kystomen oder Kystadenomen zu trennen; während letztere epithelialen Ursprungs sind, entstehen erstere in der bei weitem grössten Mehrzahl auf entzündlicher Basis aus vorgebildeten Hohlräumen, und zwar entweder aus den Follikeln oder aus einem Corpus luteum. Die Verfasser wollen eine Entstehung der Cyste aus dem Keimepithel ausschliessen, weil keinerlei Einstülpungen zu sehen waren."

„Hofmeier [10]) bespricht die uns hier interessierenden Cysten unter der Überschrift «Retentionsgeschwülste», und meint, dass es sich um einen Hydrops des Graaf'schen Follikels, also etwa um ein Analogon des Hydrops tubae oder der Hydrometra handelt. Davon zu unterscheiden seien die eigentlichen Kystome, die aus Drüsenneubildungen hervorgehen."

„Unter den Lehrbüchern der pathologischen Anatomie wird zunächst in demjenigen von Orth [11]) ein etwas abweichender Standpunkt vertreten, insofern der Verfasser bei den grösseren Follikularcysten die Möglichkeit nicht näher bekannter Neubildungsvorgänge oder entwicklungsgeschichtliche Abnormitäten nicht ganz ausschliessen möchte."

„Birch-Hirschfeld [12]) führt die Entstehung von Follikularcysten darauf zurück, dass die Follikel durch reichliche Ansammlung seröser Flüssigkeit ausgedehnt werden. Es handelt sich also um einen Hydrops der Graaf'schen Follikel."

„Nach Ziegler [13]) können einfache Cysten des Eierstockes zunächst dadurch entstehen, dass die Berstung zur Reife gelangter Follikel ausbleibt, und eine fortgesetzte Erweiterung derselben durch Vermehrung des flüssigen Inhalts sich einstellt, so dass sich also ein Hydrops follicularis entwickelt."

„Waldeyer [14]) charakterisiert die Histogenese der Kystome des Eierstockes folgendermassen: «Es sind nicht regelrecht gebaute Follikel mit Epithel und Ei darin, sondern ganz unregelmässig geformte Epitheleinlagerungen in das ebenfalls etwas vermehrte Eierstocksstroma, welche hier auftraten. Diese Epitheleinlagerungen zeigen sich bald rundlich, wie die Epithelballen in den Eierstöcken 5—7-monatlicher menschlicher Früchte, bald länglich, schlauchförmig, wie die Pflüger'schen Schläuche bei neugeborenen Kindern; nur fehlt ihnen sämtlich ein wesentliches Gebilde, die Eizelle; wenigstens habe ich nirgendwo in diesen Zellhaufen irgend eine Zelle angetroffen, die durch ihre Grösse oder die Grösse ihres Kernes sich als junge Eizelle ausgewiesen hätte. Darin liegt sofort das Abnorme der Bildungen, die sonst in allem auf frühere fötale Zustände zurückgreifen.»

„Eine andere Theorie geht dahin, dass sich die Kystome aus Einsenkungen des Keimepithels entwickeln; doch sind die Beobachtungen, die in dieser Beziehung bis anhin gemacht wurden, relativ geringe. Eine der ältesten Angaben darüber haben wir wiederum in Waldeyer [15])."

„Auch Marchand [16]) gibt die Möglichkeit der Abstammung der Kystome vom Keimepithel zu."

„Ebenso Flaischlen [17])."

„Noch überzeugender spricht der gleiche Autor sich aus in einer späteren Arbeit.“ [18])

„Eine weitere Beobachtung von Flaischlen [19]) gibt eine Aeusserung im nämlichen Sinne.“

„Nagel [20]) gibt ebenfalls auf einer Tafel fünf verschiedene Abbildungen von teils ganz oberflächlichen, teils tiefer reichenden Einsenkungen des Keimepithels.“

„In sehr überzeugender Weise äussert sich Frommel [21]), dass aus Einsenkungen des Keimepithels Flimmerepithelkystome entstehen.“

„Weitere Erörterungen über Einsenkungen und deren Beziehungen zu Geschwulstbildungen verdanken wir Pfannenstiel [22]).“

„Ebenso konnte auch Bulius [23]) Einsenkungen des Keimepithels beobachten, teils als drüsenartige Schläuche, teils vollständige Abschnürungen, und er hat seine wörtliche Urteilsäusserung dahin präzisiert, dass er sagt: «Man hat es hier also mit kleinen Cystchen, und zwar proliferierenden, zu thun, die histogenetisch vom Oberflächenepithel abstammen.»“

„Williams [24]) hat fünf Fälle von Ovarialkystomen untersucht und gelangt zu dem Resultate, dass dieselben vom Tubenepithel, vom Keimepithel und vom Graaf'schen Follikel ihren Ausgangspunkt nehmen können.“

„Ebenso bekennt sich Acconci [25]) zur gleichen Theorie und beweisst ausserdem an der Hand zahlreicher Präparate, dass das Keimepithel in solchen von ihm ausgegangenen Cysten eine mannigfaltige Differenzierung seiner Zellen annimmt.“

In ganz neuester Zeit hat v. Kahlden [26]) besonders eingehend diese Frage erörtert, und es bildet meine Arbeit einen Beitrag zur letztgenannten Theorie, um so mehr als hier die direkte Umwandlung des Keimepithels verfolgt werden kann. Was mich aber zu dieser Annahme noch ganz besonders geführt hat, ist die Erwägung folgender Hauptpunkte:

1) Das typische Keimepithel macht Einsenkungen in Form von Schläuchen und Zellhaufen (s. Fig. 2, 3, 4, 6a und b). Diese Einsenkungen zeigen vielerorts in der Tiefe sekundäre Verzweigungen (s. Fig. 3a; 4b, c, d; 6a, b, mit α, β, γ, δ.

2) In den Einsenkungen kann die Umwandlung der ursprünglichen kurz-cylindrischen Form teils in hohe Cylinderform, teils in

rund-ovales, teils in kubisches Epithel direkt beobachtet werden (s. Fig. 2, 4, 5, 6).

3) Sämtliche Einsenkungen finden sich über der Rindenschicht, in den alleroberflächlichsten Lagen des Ovarium, wo gar keine Graaf'sche Follikel vorkommen.

4) Gelangen mehrere kleine Cystchen zur Beobachtung teils mit typischem Keimepithel ausgekleidet (s. Fig. 1, 4, 5, 7a und b), 9), teils mit Zellformen, wie wir sie nur im Zusammenhang mit charakteristischem ovarialen Oberflächenepithel gefunden und als „modifiziertes Keimepithel" beschrieben haben (s. Fig. 8a, b und c). Ferner zeigen diese Cysten papilläre Wucherungen in mannigfaltigen Stadien (s. Fig. 1, 3, 4e und f, 8b und c, 9a, b und c). Sämtliche Cystchen aber liegen über der Rindenschicht, wie aus den Zeichnungen zu ersehen ist, nehmen wiederum die oberflächlichste Lage des Ovarium ein.

5) Die Cystenwand aller Hohlräume zeigt nirgens eine theka-artige Anordnung des Stromas oder gar eine Differenzierung in Tunica fibrosa und Tunica propria.

6) Die vorhandenen Graaf'schen Follikel liegen alle unterhalb der Rindenschicht, weisen nirgends pathologische Veränderungen auf.

7) Bewahrt die Zellwucherung, die mit der Entfernung vom Ovarium an Ueppigkeit mächtiger und mächtiger wird, überall den gleichen morphologischen Charakter, wie wir ihn am Ovarium in den schlauchförmigen Einsenkungen und epithelialen Einlagerungen, in den Cysten, an den intracystischen und freien Papillen konstatieren konnten.

Besondere Erwähnung verdient der Blutreichtum des Stützgewebes. Wenn auch in sämtlichen Präparaten der Blutreichtum ein ausserordentlicher ist und so in mannigfaltiger Weise Veranlassung gibt zum Studium der Gefässneubildung, so dürfte doch Präparat X hierzu die besten Dienste leisten, in welchem wir ein neugebildetes Gewebe jüngsten Datums vor uns haben und sich hier die Gefässproliferation in der denkbar wünschenswerten Weise zeigt.

Grösstenteils ist es venöse Hyperämie, die sich uns darthut, aber auch ausgedehnte arterielle Gefässe kommen zur Beobachtung. Das Hauptaugenmerk verdient das Kapillarsystem, das in einem sehr ausgedehnten und reich verzweigten Netz beobachtet werden

kann, an dem man eine sehr lebhafte Vermehrung der Gefässe von ihrem ersten Anfangsstadium bis zur vollendeten Form zu Gesichte bekommt. Hier ist ein altes Gefäss, an dem eine seitliche protoplasmatische Erhebung einer Endothelzelle wahrzunehmen ist, die sich in das umgebende Bindegewebe hinein in Form eines spitzen Ausläufers verlängert. Dort treffen sich zwei solche Protoplasmaausstülpungen mit ihren spitzen Enden. Wieder anderswo lässt sich darthun, wie eine Protoplasmaausstülpung vom Lumen des alten Gefässes her sich ausgehöhlt hat und nun ein fertig, endotheliales Rohr darstellt, das sich namentlich durch Grösse und Protoplasmareichtum seiner Zellen auszeichnet. Mitosen konnte ich keine finden. In mehreren solchen endothelialen Röhrchen liessen sich zwei bis drei einzelne rote Blutzellen wahrnehmen, die mit ihrem Durchmesser gerade die Lichtweite einnehmen. Daneben zeigen sich wieder fertig hergestellte Kapillaren voll mit roten Blutkörperchen angefüllt. Charakteristisch aber ist, dass fast durchwegs die endothelialen Röhrchen, von denen zuletzt die Rede war, sich namentlich zahlreich vorfinden an der äussersten Peripherie der Beere, wo sie sich in die Zellhaufen hinein verfolgen lassen und so den Zellproliferationsprozess mächtig ernähren. Mehr im Innern einer solchen Beere dagegen sind die grossen, weiten Kapillaren sehr stark bluthaltig und die roten Blutkörperchen von zwei- und mehrkernigen Leukocyten untermischt, die deutlich hervorstechen durch ihre stark intentiv blaue, fast schwarze Kernfärbung mit leicht blassrosa gefärbtem Protoplasma, während jene eine karminrote Tinktion angenommen haben. In nächster Nähe dieser „erweiterten“ Kapillaren finden sich viele solcher polynukleärer Wanderzellen, während andere ihre Emigration erst angetreten, mit der einen Hälfte ihres Zellleibes noch innerhalb der Kapillaren sind, und mit der andern Hälfte bereits ausserhalb der Endothelwand stehen, und so eine sanduhrförmige Gestalt zeigen.

Fassen wir nun die Ergebnisse sämtlicher Beobachtungen zusammen, so geht daraus hervor, dass wir hier einen Fall haben, der darthut, dass es Kystome gibt, die mit einer Erweiterung der Graaf'schen Follikel, sogenannten Retentionscysten, in keiner Beziehung stehen, wohl aber ihre Abstammung vom Keimepithel mit grosser Wahrscheinlichkeit nachweisen lassen. Ganz besonders beweisend

halte ich in dieser Beziehung die Präparate I mit Fig. 1, 2, 3, 4; Präparat II mit Fig. 5; Präparat III mit Fig. 6, 7 und 8 und Präparat V mit Fig. 9.

Ausserdem tritt uns hier eine pathologische Eigentümlichkeit entgegen, die wohl von der grössten Seltenheit ist. Wir sind hier nämlich in der Lage, genau zu verfolgen, ob und inwiefern sich das Ovarium selbst beteiligt am Aufbau der Papillombäumchen mit seinen deutlich unterscheidbaren Bestandteilen, eine Erscheinung, die mir in der durchgangenen Litteratur in der vorliegenden Art und Weise nirgends entgegentrat. Nicht nur ist es die Albuginea mit teilweise noch deutlich erhaltenem Keimepithel, die sich an dem Aufbau der Papillombäumchen beteiligt, sondern auch die Rindenschicht mit charakteristischen Primärfollikeln und Eizellen darin. Dieses seltene Verhalten findet sich jedoch nicht bloss da, wo die Papillome direkt dem Ovarium entspringen, nein, die einzelnen ovariellen Schichten sind selbst noch erhalten in den Stielen der papillären Exkreszenzen bei einer Entfernung von beinahe 9 Centimetern vom Mutterboden, dem Ovarium. Es sei in dieser Beziehung auf die Präparate IV, V, VI und VII verwiesen. Gleiche Präparate repräsentieren diese abnormen Verhältnisse selbst noch in einer sekundären Verzweigung des Hauptstieles der Papillombäumchen, so dass wir noch Primärfollikel mit Eizellen darin vorfinden, und somit typisches Ovarialgewebe, in einer Entfernung von über 8 Centimetern von der Matrix (Präparat VII).

Aus dem Bisherigen geht nun hervor, dass wir es hier nicht mit einer einfachen Geschwulstform zu thun haben, und zur besseren Klassifizierung sei mir gestattet, die Darstellung aus dem neuesten Martin'schen Handbuch von den Krankheiten der weiblichen Adnexorgane zu Hülfe zu nehmen.

Zunächst ist man versucht, die Neubildung als Adenom aufzufassen in Anbetracht der schlauchförmigen Einsenkungen des Keimepithels mit ihren sekundären Verzweigungen in der Tiefe des Ovarialstromas, verbunden mit den mannigfaltigen Modifikationen und Wucherungen desselben (s. Fig. 1, 2, 3, 4b, c, d, e und f, 5, 6a mit α, β, γ, δ und b, 9; denn [27]) „als Ovarialadenom wird jene epitheliale Neubildung angesehen, die aus mehr oder weniger ausgedehnten drüsenartigen Epithelwucherungen im Ovarialgewebe

entstehen unter gleichzeitiger sekundärer Vermehrung des Bindegewebes.“

„Reine Adenome sind jedoch sehr selten; gewöhnlich treten die Ovarialadenome als cystische Tumoren auf, als sogenannte Kystadenome.“

„Die Bildung dieser Kystadenome kommt zu stande, indem unter sekundärer Beteiligung des Ovarialstroma durch Sekretstauung die drüsenartigen Epithelschläuche zu Cysten ausgedehnt werden; da sich dieser Vorgang an allen von den proliferierenden Cystenepithelien gebildeten Einsenkungen wiederholt, so entstehen allmählich die komplizierten Cystenkonglomerate, aus denen die Kystadenome sich zusammensetzen.“

„Die jetzt als Kystadenome bezeichneten Ovarialgeschwülste wurden von Waldeyer «proliferierende Kystome» genannt, und zwar unterschied er, je nachdem das Cysteninnere glatt oder mit Wucherungen bedeckt war, glanduläre oder papilläre proliferierende Kystome. Diese nur auf dem makroskopischen Aussehen fussende Einteilung der Adenome war bis vor kurzem die am meisten gebräuchliche, bis in neuester Zeit besonders Pfannenstiel darauf hingewiesen hat, dass die Kystadenome weniger durch ihre sonstige Konfiguration, als vielmehr durch die spezifischen Eigentümlichkeiten charakterisiert sind. Bekanntlich sezerniert nämlich das Epithel einer Reihe dieser cystischen Eierstocksgeschwülste einen schleimähnlichen Stoff, das «Pseudomucin» (Hammarsten), während sich in einer anderen eine reine seröse Flüssigkeit findet.“

„Dieser typische Sekretunterschied hat Pfannenstiel zur Grundlage seiner Einteilung der Kystadenome gemacht, er unterscheidet darnach ein Kystadenoma pseudomucinosum und ein Kystadenoma serosum.“

„Beide Kystadenomarten kommen nun sowohl in glandulärer Form, die nur Epitheleinstülpungen bildet, als auch in papillärer Form vor, bei welcher durch Epithelausstülpung im Lumen das besondere Charakteristikum gegeben ist, dem gegenüber die gleichfalls stets vorhandenen Epitheleinstülpungen in den Hintergrund treten.“

„Die Neigung zu Epithelausstülpung, d. h. Papillenbildung ist als Ausdruck starker Proliferationsfähigkeit des betreffenden Tumors anzusehen, die sich auch darin zeigt, dass papilläre

Kystadenome grosse Neigung zu doppelseitigem Auftreten haben (Pfannenstiel)", wie dies auch in unserem Falle zutrifft.

Bei der so günstigen Ernährung durch die ausgedehnte Vaskularisation, die wir durchwegs gerade am reichlichsten an den jüngsten Partien der Neubildung, hier in unserem speziellen Falle an den, teils an freien Seiten, teils intracystisch gelegenen, meistens kolbig aufgetriebenen, Papillen beobachten (s. Fig. 4, 8, 9, sowie Präparate VI, VII, VIII, IX und X), lässt sich leicht begreifen, **dass durch die fortgesetzte rapide Vermehrung des Epithels, mit welcher eine Stromawucherung Hand in Hand geht, die Papillombäumchen schliesslich das ganze Lumen der Cyste ausfüllen, deren Wandung sprengen und nun in die freie Bauchhöhle hineinwachsen. Um so eher ist diese Annahme berechtigt, als sämtliche Cystchen die alleroberflächlichste Lage des Ovarium einnehmen. Durch diese Berstung des Hohlraumes infolge des stetigen Wachstums der intracystischen Papillome wird die ursprüngliche Innenwand umgestülpt, und wir haben die oberflächlich gelegenen papillären Bildungen.** „Die oberflächlich gelegenen papillären Bildungen sind entweder «reine Oberflächenpapillome» ohne gleichzeitige Kystadenombildung im Ovarium, oder «kombinierte Oberflächenpapillome», deren Wucherungen einem Kystadenom aufsitzen."

„Erstere entstehen an Ort und Stelle direkt an der Oberfläche des Ovarium in typischer Weise; sie kommen in verschiedenster Grösse vor, von kleinen knopfförmigen Gebilden bis zu faustgrossen, blumenkohlartigen Tumoren, in die das ganze Ovarium **aufgegangen** ist. Charakteristisch für diese «reinen Oberflächenpapillome» ist das stark fibröse Stützstroma, wodurch der Typus der Epithelgeschwulst mehr in den Hintergrund gedrängt wird, so dass derartige Oberflächenpapillome früher vielfach fälschlich, als «Fibroma papillare» bezeichnet worden sind."

„Bei den «kombinierten Oberflächenpapillomen» sind zwei Entstehungsarten zu denken, entweder die papillären Wucherungen bilden sich ebenfalls direkt auf der Oberfläche der Cyste, oder sie sind ursprünglich intracystische, die durch Bersten der Cyste auf die Tumoroberfläche gelangt sind."

„Diese Berstung einer Cyste wird meist durch die intracystischen papillären Wucherungen selbst veranlasst. Diese wachsen dann, von dem auf ihnen lastenden Druck der Cyste befreit, mit erneuter

Kraft durch den Riss der Cystenwand hindurch, ihn erweiternd. Allmählich wird dann durch das Drängen der unterliegenden Tumormasse das ganze Cysteninnere vorgewölbt, so dass dann nur noch Leisten und Lamellen als geschrumpfte Reste der ehemaligen Cystenwand auf die Entstehungsart des Oberflächenpapilloms hinweisen. Da aber oft bei längerem Bestande der Tumoren keinerlei derartige Wandreste mehr nachzuweisen sind, so muss auch die Entstehungsart dieser «kombinierten Oberflächenpapillome» nicht selten unentschieden bleiben.“ [28])

Es darf nach Obigem wohl keinem Zweifel unterliegen, dass wir es hier mit einem „kombinierten Oberflächenpapillom“ zu thun haben, und zwar mit intracystischer Anlage, das durch Berstung der Cyste an die Oberfläche gelangt ist. Die Lösung dieser Frage glaube ich in der Thatsache zu finden:

1) Dass sich noch mikroskopisch-kleine Cystchen vorfinden mit intracystisch gelegenen papillären Exkreszenzen, von denen die einen erst in der Entstehung begriffen sind (s. Fig. 8b), die andern aber beinahe das ganze Lumen ausfüllen, wie dies besonders die Schnitte von Präparat I, III und V darthun (s. Fig. 1, 4, 8 und 9);

2) Dass diese sämtlichen Cystchen in der alleroberflächlichsten Lage des Ovarium sich befinden, und somit eine Berstung der Wand leicht denkbar ist;

3) Dass die papillären Exkreszenzen, sowohl jene, die an der freien Oberfläche gelegen sind, als auch die intracystisch gelegenen, in morphologischer wie tinktorieller Hinsicht, gleiches Verhalten zeigen und in allen ihren Einzelheiten übereinstimmen;

4) Dass in den Stielen der Papillombäumchen, die an ganz verschiedenen Orten dem Ovarium entnommen sind, überall der Mutterboden sich nachweisen lässt, selbst bei einer Entfernung von über 8 Centimetern vom Ovarium weg. Nicht nur deutliche Albuginea ist in denselben zu beobachten, selbst Rindenschicht in allen ihren Einzelheiten lässt sich verfolgen mit zahlreichen, ganz charakteristischen Primärfollikeln und den Eizellen darin, zuerst in zwei Lagen getrennt, die dann in eine verschmelzen, in der die Primärfollikel zuerst noch ziemlich zahlreich sind, dann aber immer spärlicher und spärlicher werden, und schliesslich ganz aufhören. Das zwischen den beiden Rindenschichten sich ausbreitende lockere, bindegewebige Stroma, in welchem vielverzweigte Gefässe eine sehr

reichliche Blutversorgung bewerkstelligen, dürfte zona vasculosa genannt werden.

So wurde das Ovarialgewebe, der Mutterboden der Neubildung, durch den mächtigen Proliferationsprozess des Bindegewebes gewaltsam mit in den Stiel der Papillome hineingerissen, ja selbst bis in die sekundären Verzweigungen hinein. Aber dennoch war das Ovarium nicht „aufgegangen“ in der Neubildung, wie die meisten Autoren beachteten (s. Seite 48); sondern aus dem ersten Teil meiner Arbeit ist ersichtlich, dass dasselbe mit normalen Dimensionen erhalten, — denn die Tumormasse wurde mir in Formalin konserviert und in Spiritus nachgehärtet übergeben, daher wohl die Erklärung für die sehr geringe Umfangsabnahme gegenüber einem normalen Ovarium. Freilich ist das linke Ovarium etwas kleiner als das rechtsseitige, zeigte aber eine Schnittfläche, woraus zu schliessen ist, dass noch ein Stück bei der Operation zurückgelassen wurde, was um so wahrscheinlicher sein mag, als nach der Heilung bei der Patientin die Menstruation wieder eingetreten ist – ;

5) Dass gerade in den papillären Wucherungen ein gewisser Gefässreichtum sich vorfindet, wodurch der Wucherungsprozess so mächtig ernährt und befördert wird.

Auf obige Beweisführung hin halte ich den Schluss für berechtigt, dass wir es hier mit einer pathologischen Neubildung von grosser Seltenheit zu thun haben; denn

I. verdankt dieselbe ihre Entstehung sehr wahrscheinlich dem Keimepithel, welches hier in solch' abnormen Verhältnissen uns entgegentritt, dass es auf jeden Fall in den Bereich des Pathologischen gehört. Dafür dienen als Beleg:

a) die Einsenkungen und Einbuchtungen des typischen Keimepithels, mit sekundären Abzweigungen (s. Fig. I, 2, 3a, 4b, c und d, 5, 6a mit α, β, γ, δ und b, 7a und b, 9);

b) die Cysten mit ihren intrakanalikulären papillösen Wucherungen, deren Innenwand zum Teil noch charakteristisches ovariales Oberflächenepithel aufweist (s. Fig. 1, 4e und f, 8a, b und c und 9; sämtliche Cysten liegen über der Rindenschicht; und

c) die Fähigkeit einer Transformierung des Keimepithels in verschiedene andere Epithelformen, wie wir dies an den

Präparaten verfolgen können. Beweise dafür liefern Fig. 2, 4, 5, 6, 8 und 9;

II. ist eine Abstammung der Neubildung von Graaf'schen Follikeln im vorliegenden Fall mit Sicherheit auszuschliessen. Dies ergiebt sich daraus, dass

a) sämtliche Cysten über der Rindenschicht liegen;

b) die Cystenwand aller Hohlräume nirgens eine thekaartige Anordnung des Stromas zeigt oder gar eine Differenzierung in Tunica fibrosa und Tunica propria, und

c) die Graaf'schen Follikel nichts Pathologisches zeigen;

III. durch den Umstand, dass typische Rindenschicht in den Papillombäumchen im Hauptstiel, sogar bis in dessen sekundären Abzweigungen hinein, sich nachweisen lässt, wobei das Ovarium jedoch nicht „aufgegangen" ist, haben wir einen Befund vor uns, der einen mächtigen Wucherungsprozess darthut. Hierdurch wird man der Auffassung nahe gebracht, dass die papillären Exkreszenzen durch das ständige Wachstum, da wo die Wandung am dünnsten ist, diese sprengen und an die Oberfläche gelangen. Diese Annahme erscheint besonders glaubwürdig dadurch, dass

a) die Cysten streng an der Oberfläche sich halten, der Widerstand also ein geringer ist, und

b) wir sowohl in den Cysten, wie an der freien Oberfläche der Geschwulst einen einheitlichen Zellcharakter zu Gesichte bekommen.

Insofern glaube ich nicht fehl zu gehen in der Auffassung, dass diese papillären Exkreszenzen aus Keimepithel-Cysten dadurch hervorgegangen seien, dass papilläre, aus der Cystenwand ins Lumen hineinwuchernde Vegetationen die Cysten zum Bersten brachten, und so an der Oberfläche zum Vorschein kamen. Dabei habe ich nicht die Vorstellung, dass der Tumor jemals das Aussehen eines multilokulären Kystoms darbot, sondern dass zu verschiedenen Zeiten eine Cyste um die andere entstanden und diesen Entwicklungsvorgang durchlaufen habe.

Am Schlusse meiner Arbeit angelangt, gereicht es mir zur angenehmen Pflicht, meinem hochverehrten Lehrer Herrn Professor Dr. P. Ernst für die liebenswürdigen Ratschläge und praktischen Winke bei der Abfassung meiner Arbeit, hiermit wärmsten Dank auszusprechen.

Ebenso sei mir gestattet, Herrn Professor Dr. Wyder für die bereitwilligste Ueberlassung des Materials und der Krankengeschichte verbindlichst zu danken.

Litteratur.

1) v. Kahlden, Ueber die Entstehung einfacher Ovarialcysten, mit besonderer Berücksichtigung des sogen. Hydrops folliculi, ref. nach Ziegler, Beitrag zur pathol. Anatomie und zur allgem. Pathologie, 1900. Bd. XXVII. Heft I, p. 1.

2) Billroth-Lücke, Krankheiten der Ovarien, Handb. der Frauenkrankheiten, 1886. Band II. p. 308, ref. n. 1).

3) Wochenblatt der Zeitschrift der Kaiserl. königl. Gesellschaft der Aerzte zu Wien 1855. p. 1, ref. n. Ziegler 1900. Bd. XXVII. Heft I.

4) Winkel, Lehrbuch der Frauenkrankheiten, II. Auflage 1890. p. 626, ref. n. 1).

5) Fehling, Lehrbuch der Frauenkrankheiten, Stuttgart 1873, ref. n. 1).

6) Fritsch, Die Krankheiten der Frauen, VI. Auflage Berlin 1894. p. 414, ref. n. 1).

7) Veit, Handbuch der Gynaekologie. Bd. III. p. 291 und 310, ref. n. 1).

8) Gebhard, Pathol. Anatomie der weibl. Sexualorgane, Leipzig 1899. p. 311, ref. n. 1).

9) Martin, Handbuch der Krankheiten der weibl. Adnexorgane. Bd. II. 1899. p. 323.

10) Hofmeier, Handbuch der Krankheiten der weibl. Geschlechtsorgane von Carl Schröder, XII. Aufl. 1898. p. 460.

11) Orth, Lehrbuch der speziellen pathol. Anatomie. Bd. II. 1893. p. 574, ref. n. 1).

12) Birch-Hirschfeld, Lehrbuch der pathol. Anatomie. Bd. II. 1895. p. 902, ref. n. 1).

13) Ziegler, Lehrbuch der speziellen pathol. Anatomie. 1898. p. 828.

14) Waldeyer, Die epithelialen Eierstocksgeschwülste, insbesondere die Kystome. Arch. f. Gynäkol. Bd. I. 1870. p. 288, ref. n. 1).

15) Waldeyer, ibidem p. 289, ref. n. 1).

16) Marchand, Beiträge zur Kenntnis der Ovarialtumoren, Habilitationsschrift, Halle 1879. Mit 2 Tafeln, ref. nach Ziegler 1900. Bd. XXVII. Heft I.

17) Flaischlen, Zur Lehre von der Entwicklung der „papillären Kystome“ oder „multilokulären Flimmerepithelkystome“ des Ovarium, Zeitschr. f. Geburtshülfe und Gynäkol. Bd. II. 1881. p. 231. ref. n. 1).

18) Flaischlen, Zur Pathologie des Ovarium. I. Weiterer Beitrag zur Entwicklung der „papillären Kystome“ des Ovarium, Zeitschr. für Geburtshülfe und Gynäkol. Bd. VII. 1882. p. 435, ref. n. 1).

19) Flaischlen, Ein Fall von kombin. Dermoïd des Ovarium. Zur Lehre von der Entwicklung der glandul. Kystome und Dermoïde, Zeitschrift f. Geburtshülfe und Gynäkol. Bd. VI. 1881. p. 126, ref. n. 1).

20) Nagel, Beitrag zur Genese der epithelialen Eierstocksgeschwülste. Zeitschrift für Geburtshülfe und Gynäkol. Bd. XXXIII. 1888. p. 1, ref. n. 1).

21) Frommel, Das Oberflächenpapillom des Eierstockes, seine Histogenese und seine Stellung zum papillären Flimmerepithelkystom, Zeitschrift für Geburtshülfe und Gynäkol. Bd. XIX. 1890. p. 44, ref. n. 1).

22) Pfannenstiel, Die Genese der Flimmerepithelgeschwülste des Eierstockes, Arch. f Gynäkol. Bd. XI. 1891. p. 343, ref. n. 1).

23) Bulius, Der Eierstock bei Fibromyoma uteri, Habilitationsschrift, Freiburg 1892, ref. n. Ziegler, pathologische Anatomie. 1900. Bd. XXVI. Heft I.

24) Williams, Contributions to the histogenesis of the papillary cystoma of the ovary, Johns Hopkins Hospital Bulletin, December 1891, ref. n. 1).

25) Luigi Acconci, dei cistomi ovarii in rapporto colle funzioni generative, Milano 1889, ref. n. Centralblatt für Allgem. Pathologie und pathol. Anatomie. Bd. I. Nr. 23. p. 738.

26) v. Kahlden, Ueber die Entstehung einfacher Ovarialcysten, mit besonderer Berücksichtigung des sogen. Hydrops folliculi, ref. n. Ziegler, pathol. Anatomie und allgemeine Pathologie. Bd. XXVII. Heft I. p. 1—109.

27) Martin, Handbuch der weibl. Adnexorgane, 1899. II. Hälfte p. 515 -516.

28) Martin, ibidem p. 523—524.

Erklärung der Abbildungen.

Zeichenerklärung.

TA	= Tunica albuginea	RS	= Rindenschicht
tKE	= typisches Keimepithel	PF	= Primärfollikel
mKE	= modifiziertes Keimepithel	E	= Eizellen
BlG	Blutgefässe	Pa	Papillen
Cy	= Cysten	Za	= Zapfen
Ca	= Verkalkung	Cyl	= cylindrische Zellen
Ql	= gequollene Zellen	De	= degeneriertes Gewebe
hy	= Hyalin	s	= schleimig
Cap	= Kapillare	Blk	= rote Blutkörperchen

In den Figuren 1—8 ist die Oberfläche des Ovarium dargestellt, in der die Cystchen, Cy, und Einbuchtungen von teils typischem, tKE, teils modifiziertem, mKE, Keimepithel, liegen, und unter diesen ist ein Stück Rindenschicht, RS, zur Anschauung gebracht, in der Primärfollikel, PF, mit Eizellen, E, darin, zerstreut liegen.

Fig. 1—4 sind Querschnitte durch die Mitte des linken Ovarium.

Fig. 1. An der freien Oberfläche ist gar kein epithelialer Belag mehr erhalten. In der Tunica albuginea, TA, die nichts Abnormes aufweist, jedoch über der Rindenschicht, RS, liegen drei kleine Cystchen, Cy a, b und c. Sie verlaufen mit ihrem grössten Längendurchmesser der Oberfläche des Ovarium parallel, und zeigen bei a typisches, tKE, und modifiziertes, mKE, bei Cy b und c nur modifiziertes, mKE, Keimepithel. Eine grössere Papille, Pa, verkleinert das Lumen des Hohlraumes. In der Rindenschicht, RS, liegen zerstreut Primärfollikel, PF, mit Eizellen, E, darin. Vergr. 100.

Fig. 2. Die Tunica albuginea, TA, scheint hier über das Keimepithel weggewuchert, so dass dieses nur mehr Linien bildet von teils typischem, tKE, teils modifiziertem, mKE, Charakter, die der Oberfläche des Ovarium wiederum parallel verlaufen, jedoch keinen Hohlraum einschliessen, dagegen zwei zapfenförmige Erhebungen, Za, bilden. Vergr. 100.

Fig. 3. Das typische Keimepithel, tKE, macht hier eine zur Oberfläche des Ovarium mehr senkrechte Einbuchtung, kommuniziert mit der Oberfläche, zeigt sekundäre Abzweigungen bei a, und drei kleine Papillen, Pa. Vergr. 95.

Fig. 4. In der Tunica albuginea, TA, liegen zwei Epithelschläuche übereinander, die Cysten bilden Cy 1 und 2. Die Cyste 1 bringt nur typisches Keimepithel, tKE, zu Gesichte, während Cyste 2 typisches, tKE, und modifiziertes, mKE, ovariales Oberflächenepithel hat. Unter Letzterem herrscht eine hohe cylindrische, Cyl, und in Papille e eine kugelige Form vor. Das Innere der Cyste wird verengt durch Papillen, Pa e, f und g, und eine abgeschnürte Prominenz, die sich wie eine Insel a ausnimmt. Das typische Keimepithel macht sekundäre Abzweigungen, b, c und d. In der Papille g finden sich Verkalkungen, Ca. Vergr. 100.

Fig. 5. Querschnitt durch die Mitte des rechten Ovarium. In der Tunica albuginea, TA, liegt ein cystischer Hohlraum, der wiederum der Oberfläche des Ovarium parallel verläuft. Die Innenwand weist auch hier typisches, tKE, teils modifiziertes Keimepithel, mKE, auf. Im Innern der Cyste flottieren einige „gequollene Zellen", Ql. Vergr. 95.

Fig. 6—8 sind Querschnitte des Ovarium, jedoch mehr aus dessen seitlichen Partien entnommen.

Fig. 6 bringt zwei tiefe Einbuchtungen, a und b, die mit der Oberfläche kommunizieren, und von teils typischem, tKF, teils modifiziertem Keimepithel, mKE, ausgekleidet sind. Beide nehmen zur Oberfläche des Ovarium einen mehr senkrechten Verlauf. Die Tunica albuginea, TA, ist an einer Stelle noch mit typischem Keimepithel, tKE, versehen. Die Einschnürung a hat sekundäre Verzweigungen bei α, β, γ und δ, wobei γ keinen Hohlraum erkennen lässt, sondern einen Zellkomplex von verschiedenen Formen darstellt. Vergr. 60.

Fig. 7. Die Tunica albuginea, TA, zeichnet sich zunächst durch den grossen Reichtum an Gefässen aus. Unter ihr liegen zwei Cystchen, a und b, ebenfalls teils mit charakteristischem, tKE, teils mit modifiziertem, mKE, ovarialen Oberflächenepithel versehen, und über der Rindenschicht, RS, gelegen. Vergr. 85.

Fig. 8. Hier ist die Tunica albuginea, TA, durchwegs mit modifiziertem, mKE, Keimepithel bekleidet. In ihr liegen drei Cystchen, Cy a, b und c. Cyste a weist noch etwas typisches Keimepithel auf, tKE, daneben aber meistens eine hohe Cylinderform, Cyl, und einige „gequollene Zellen", Ql. Das Gewebe zwischen Cyste a und c erleidet eine Degeneration, De, und zwar zunächst eine hyaline, hy, und darunter eine schleimige, s. Cyste b hat grösstenteils modifiziertes Keimepithel, mKE, und „gequollene Zellen", Ql, mit zwei kleinen Papillen, Pa. Cyste c hat ebenfalls kein typisches Keimepithel mehr, sondern nur modifiziertes, mKE, nebst vielen „gequollenen Zellen", Ql. Hier ist die papilläre Wucherung, Pa 1—10, sehr stark ausgeprägt und füllt fast das ganze Cystenlumen aus. Alle drei Cysten sind in der alleroberflächlichsten Lage des Ovarium gelegen. Vergr. 60.

Fig. 9. Querschnitt eines Hauptstieles von einem Papillombäumchen, und zwar 17 Millimeter von der ovarialen Abzweigungsstelle entfernt. Ueber der Rindenschicht, RS, ist ein cystischer Hohlraum, Cy, mit teils mosaikartig angeordnetem, einreihigem, kurz kubischem Epithel, tKE, teils mit modifiziertem Keimepithel, mKE, bekleidet. Bei a, b und c sind papilläre Erhebungen Vergr. 100.

Fig. 10 führt uns Kapillarneubildungen vor Augen. Das Bild wurde einer kirschkerngrossen Beere, dem äussersten Ende eines Papillombäumchens, entnommen. Der Deutlichkeit halber wurde das Gewebe nicht mithineingezeichnet. Bei A gehen von der Mutterkapillare, Cap, zwei Zellen ab, die ihre Protoplasmaleiber spitz auslaufen lassen. Bei B zweigt eine Kapillare ab von der Lichtweite eines roten Blutkörperchens, welche in ihrer Fortsetzung zwei Endothelzellenpaare aufweist, ohne zu einem abgeschlossenen Röhrchen entwickelt zu werden. Bei C haben sich zwei Protoplasmaausstülpungen mit ihren Spitzen getroffen. Die grösseren Kapillaren sind mit roten Blutkörperchen, BLK, gefüllt. Vergr. 380.

Fig. 1.

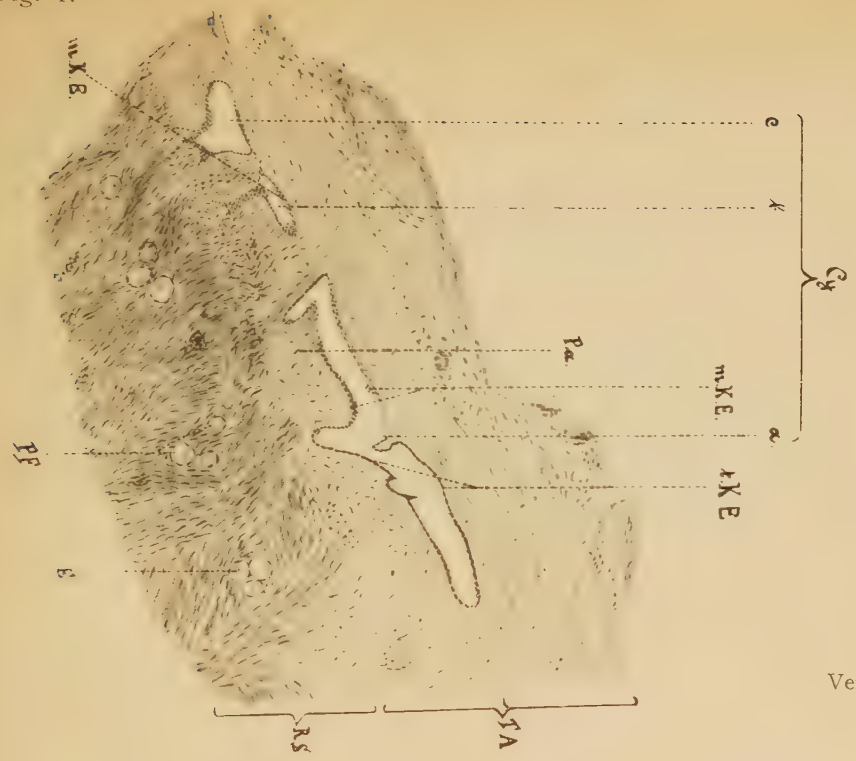

Vergr. 100

Fig. 2.

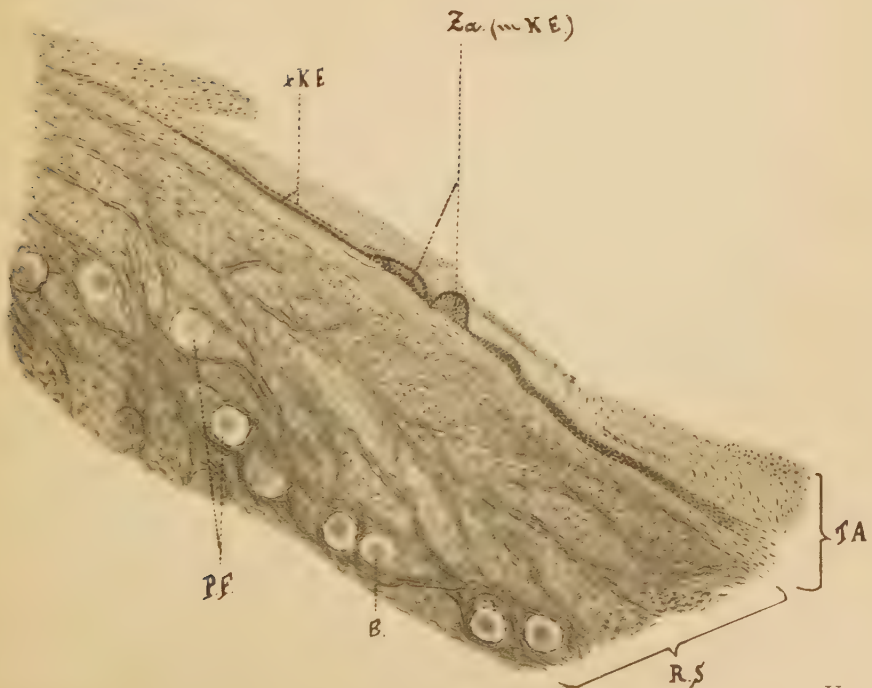

Vergr. 100.

Fig. 3.

Vergr. 95.

Fig. 4.

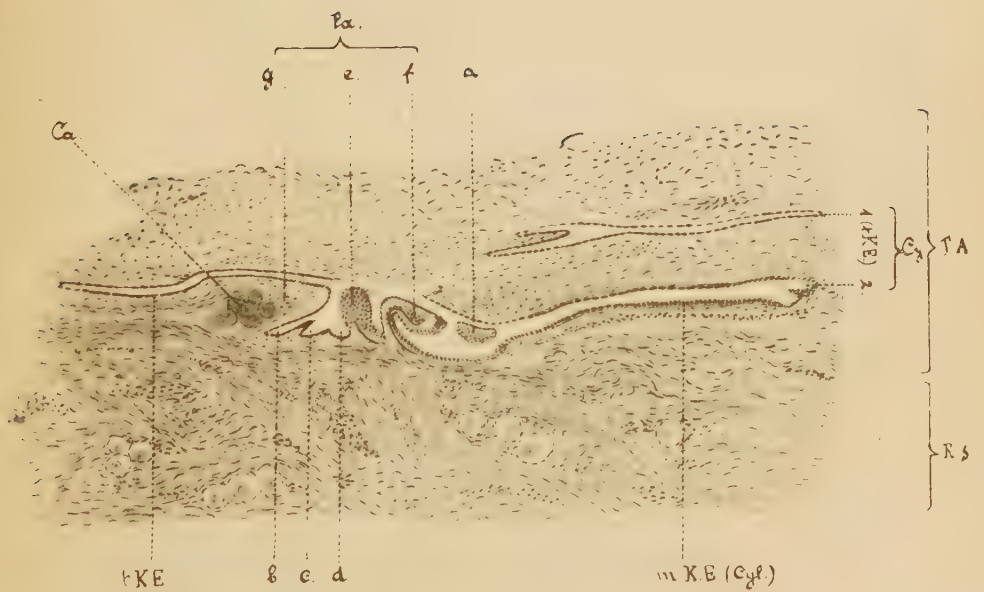

Vergr. 100.

Fig. 5.

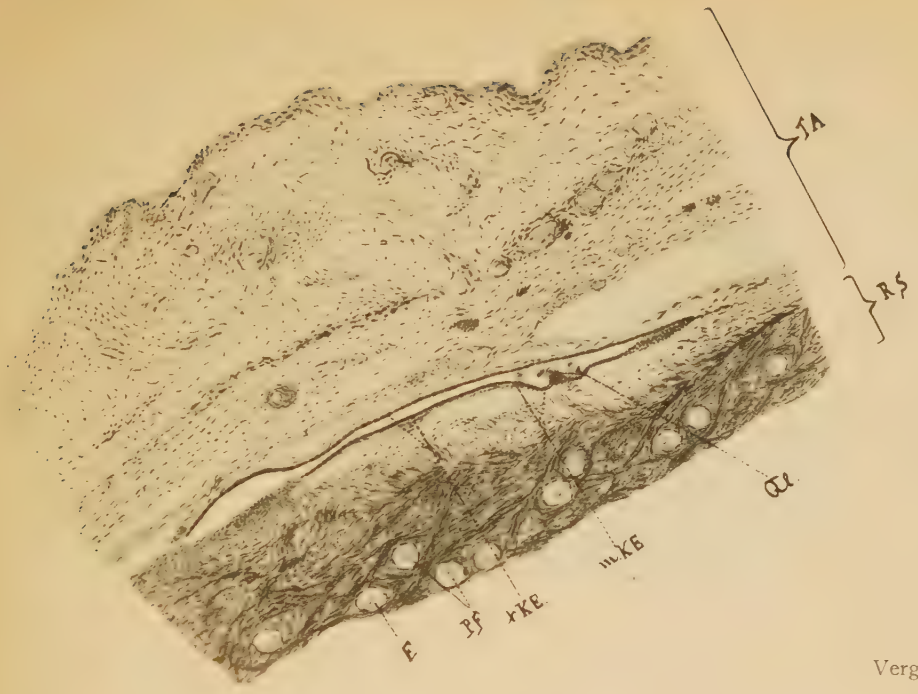

Vergr. 95.

Fig. 6.

Vergr. 60

Fig. 7.

Vergr. 85.

Fig. 8.

Vergr. 60.

Fig. 9.

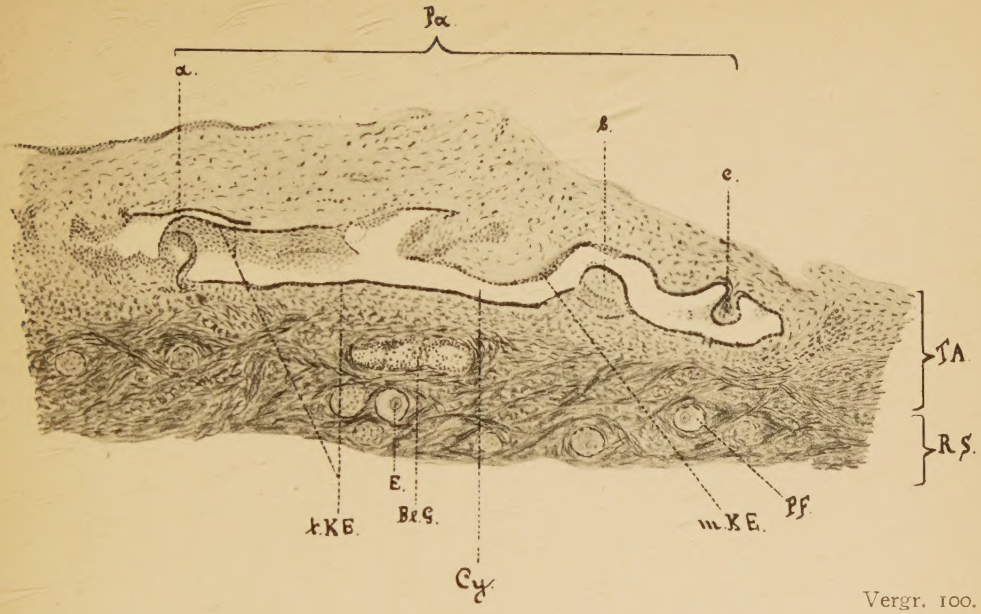

Vergr. 100.

Fig. 10.

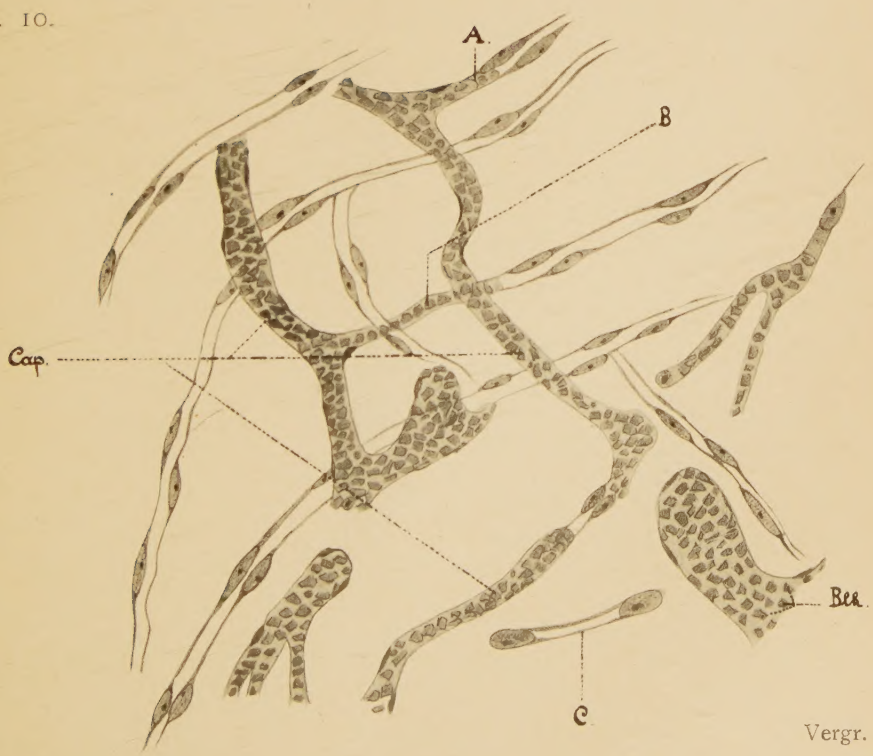

Vergr. 380.